RESIC
Revista dos Seminários de Iniciação Científica
Edição Especial - Passos MG
2026

Comparação da eficácia entre a embolização endovascular e a neurocirurgia aberta como profilaxia do AVC hemorrágico em pacientes com MAV intracraniana de baixo grau (Spetzler-Martin I-II).

AUTOR: Douglas Firme dos Santos França

ORIENTADOR: Prof. Dr. Nícollas Nunes Rabelo.

Resumo

O acidente vascular cerebral (AVC) representa uma das principais causas de morbimortalidade no mundo, podendo ser classificado em isquêmico ou hemorrágico. Entre as etiologias do AVC hemorrágico, destacam-se as malformações arteriovenosas cerebrais (MAVs), lesões vasculares congênitas caracterizadas pela comunicação direta entre artérias e veias, sem interposição capilar, frequentemente associadas a hemorragia intracraniana, crises epilépticas e cefaleia, sobretudo em adultos jovens. Diante da relevância clínica dessas lesões, diferentes estratégias terapêuticas têm sido empregadas com o objetivo de reduzir o risco de sangramento, destacando-se a embolização endovascular e a neurocirurgia aberta. O presente estudo propôs a realização de uma revisão sistemática com o objetivo de comparar a eficácia, segurança e prognóstico dessas duas abordagens terapêuticas como estratégias de profilaxia do AVC hemorrágico em pacientes com MAV intracraniana congênita, com foco em lesões classificadas como Spetzler-Martin de baixo grau (I – II). A busca foi baseada nas bases de dados PubMed, Scopus e Elsevier, utilizando descritores padronizados e operadores booleanos, seguindo as diretrizes do método PRISMA. Foram incluídos estudos originais publicados a partir do ano 2000, sendo excluídos artigos de revisão e publicações anteriores a esse período. Através da síntese e estudos dos dados previamente selecionados foi possível descrever os desfechos associados a cada terapêutica, incluindo taxas de obliteração, perfil de complicações, necessidade de novas intervenções, recuperação pós-tratamento e desfechos funcionais, contribuindo para uma melhor compreensão do papel de cada abordagem no manejo das MAVs e na prevenção do AVC hemorrágico.

Abstract

Stroke represents one of the leading causes of morbidity and mortality worldwide and can be classified as ischemic or hemorrhagic. Among the etiologies of hemorrhagic stroke, cerebral arteriovenous malformations (AVMs) are of particular importance; these are congenital vascular lesions characterized by direct communication between arteries and veins without an intervening capillary bed, frequently associated with intracranial hemorrhage, seizures, and headache, particularly in young adults. Given the clinical

relevance of these lesions, various therapeutic strategies have been employed to reduce hemorrhagic risk, most notably endovascular embolization and open microsurgical resection. The present study proposed a systematic review aimed at comparing the efficacy, safety, and prognosis of these two therapeutic approaches as prophylactic strategies against hemorrhagic stroke in patients with congenital intracranial AVM, focusing on lesions classified as low-grade (Spetzler-Martin grades I–II). The search was conducted using the PubMed, Scopus, and Elsevier databases, using standardized descriptors and Boolean operators, in accordance with the PRISMA guidelines. Original studies published from the year 2000 onward were included, while review articles and publications predating this period were excluded. Through the synthesis and analysis of the previously selected data, it was possible to describe the outcomes associated with each therapeutic modality, including obliteration rates, complication profiles, need for additional interventions, post-treatment recovery, and functional outcomes, thereby contributing to a better understanding of the role of each approach in the management of AVMs and in the prevention of hemorrhagic stroke.

Palavras-chave

Intracranial Arteriovenous Malformations, MAV, Embolization Therapeutic, endovascular embolization, Neurosurgery, Hemorrhagic Stroke.

Introdução

O sistema vascular integra-se de forma indissociável aos demais sistemas do corpo humano, sendo determinante para a prática clínica, tratamentos cirúrgicos e a eficácia das práticas médicas, o que reforça a relevância do seu estudo aprofundado. Nesse cenário, evidencia-se com particular destaque o sistema cerebrovascular, que oferece o aporte necessário de sangue ao tecido encefálico como um todo, o qual é responsável por regular as funções psíquicas e motoras humanas. Dentre as inúmeras morbidades que afetam ambos os sistemas, o Acidente vascular cerebral possui grande destaque. O AVC, é uma doença vascular que possui constantes estudos para que sua definição abranja tanto as práticas clinicas quanto os avanços da pesquisa cientifica. Dessa forma, o acidente vascular cerebral é definido como um episódio de disfunção neurológica de origem vascular, incluindo eventos isquêmicos e hemorrágicos. (SACCO et al., 2013). O AVC de morfologia isquêmica é caracterizado pela obstrução de vaso sanguíneo, assim causando perda de suprimento sanguíneo para uma área do cérebro. Por outro lado, acidentes vasculares de origem hemorrágica, delimitação de pesquisa desse artigo, possui uma taxa de mortalidade maior, e se caracteriza pelo rompimento de vasos sanguíneos, o que provoca hemorragia cerebral ou subaracnóidea. Entre as etiologias da patologia descrita, as Malformações Arteriovenosas Cerebrais, possuem significante importância quanto o desfecho do AVC hemorrágico. As malformações

arteriovenosas cerebrais (MAVs) são lesões vasculares incomuns associadas a hemorragia intracraniana, convulsões ou cefaleia, especialmente em adultos jovens, e representam uma causa relevante de acidente vascular cerebral hemorrágico no contexto de malformações intracranianas congênitas (DERDEYN et al., 2017). Entre os possíveis tratamentos para as MAVs, destacam-se a neurocirurgia e a embolização endovascular, procedimentos que podem contribuir significativamente para a prevenção de episódios hemorrágicos. Dessa forma, esta revisão se justifica pela necessidade de reunir e sistematizar as evidenciais científicas disponíveis sobre a eficácia dessas duas terapêuticas, bem como seu papel para a profilaxia de hemorragias encefálicas. Neste artigo de revisão, foram analisadas as terapêuticas existentes para o tratamento das MAVs, e como a sua eficácia auxilia como profilaxia da incidência do AVC hemorrágico.

Objetivo

Com base em estudos originais publicados e pré-selecionados, este estudo tem como objetivo comparar em pacientes com malformações arteriovenosas intracranianas Spetzler-Martin de baixo grau (I-II), tanto a ressecção microcirúrgica quanto a embolização endovascular apresentem boas taxas de controle/obliteração em casos selecionados, com baixa mortalidade e desfechos funcionais favoráveis, conforme séries cirúrgicas e endovasculares em MAVs de baixo grau. Adicionalmente, a comparação entre as duas abordagens evidenciou diferenças nos perfis de complicações, necessidade de nova intervenção e a eficácia na resolução das MAVs, que foram avaliadas de forma sistemática a partir dos estudos elegíveis. No contexto de baixo grau (I–II), análises ajustadas pela anatomia de acordo com os critérios de Spetzler-Martin também foram consideradas para interpretar a eficácia das terapêuticas e a associação entre estratégias combinadas e desfechos pós-tratamento.

Materiais e métodos

Esta revisão será do tipo sistemática e tem como ponto da partida a seguinte pergunta norteadora “Em pacientes com MAV intracraniana congênita, quais são as diferenças em eficácia, segurança e prognóstico entre a embolização endovascular e a neurocirurgia aberta (microcirurgia) como estratégia de profilaxia do AVC hemorrágico? ”. Utilizando o método PICO (população, intervenção, comparação, outcome/desfecho) foi definido: pacientes com malformações arteriovenosas intracraniana congênita (P), embolização endovascular (I), neurocirurgia aberta (C), profilaxia do AVC hemorrágico (O). Como descritores foram utilizados “Intracranial Arteriovenous Malformations” or “MAV” [tw], “Embolization Therapeutic” or “endovascular embolization” [tw], “Neurosurgery”, “Hemorrhagic Stroke” or “stroke” [tw]. Além disso, os operadores booleanos selecionados OR e AND. Dentre as bases de dados utilizadas temos o PubMed, Scopus e Elsevier com 2.381 artigos, scopus, com 2.846 artigos e elsevier

com 6.065 artigos totalizando 11.292 referencias. Após breve analise foram identificadas cerca 8.253 referencias duplicadas, das quais 4.126 foram solucionadas por meio da plataforma Rayyan. Como fatores de inclusão foram definidos artigos publicados a partir do ano 2000, estudos originais observacionais, series de casos com amostra superior a 10 pacientes, estudos que avaliem os resultados da embolização endovascular, da neurocirurgia aberta (microcirurgia) ou a comparação entre ambas, artigos que envolvam pacientes com MAV intracraniana de baixo grau, rota e não rota, dessa maneira foram selecionados estudos que cumprissem os critérios pré-estabelecidos para essa revisão. Por outro lado, os fatores de exclusão pré-definidos excluíram artigos de revisão sistemáticas, estudos sem descrição adequada dos desfechos clínicos, estudos envolvendo MAVs de alto grau, sem analise dos casos envolvendo MAV de baixo grau e estudos publicados antes do ano 2000.

Figura 1 – fluxograma de identificação e seleção dos estudos através do método PRISMA

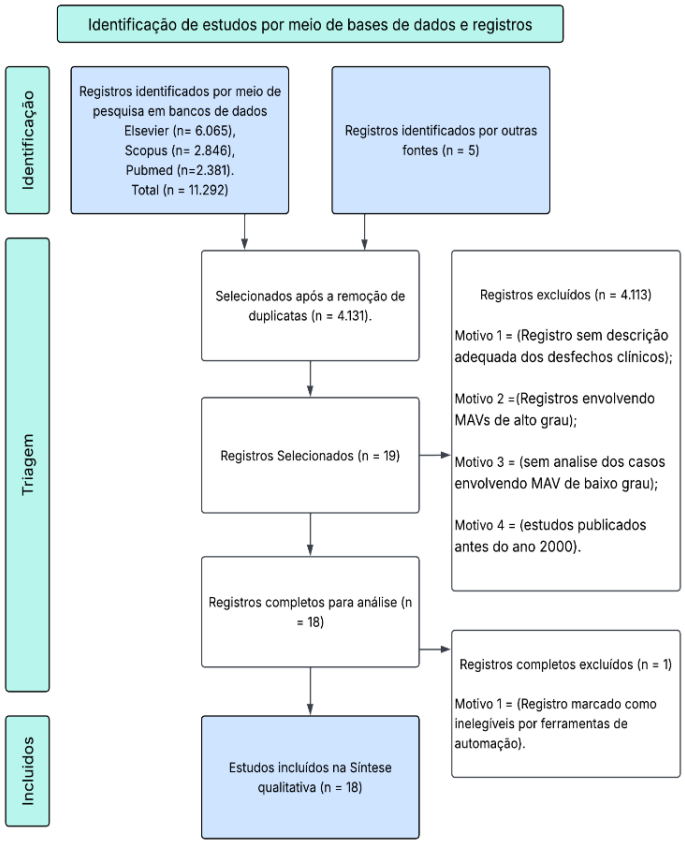

Fonte: Adaptado de Page et al. (2021) com os dados da pesquisa (2026).

Resultados

Este estudo foi baseado na análise de resultados presentes em artigos originais de estudos não - randomizados, destacando a relevância da escolha entre a embolização endovascular e a neurocirurgia aberta (microcirurgia) para a profilaxia de hemorragias em pacientes com Malformações Arteriovenosas (MAV) intracranianas, bem como a individualização do tratamento para cada prognostico. Ademais, A escolha entre as possíveis terapêuticas destinadas as MAVs de baixo grau depende de diversos fatores, com diferenças marcantes em termos de taxas de cura, riscos imediatos e resultados a longo prazo. Quanto à eficácia a microcirurgia é considerada o padrão-ouro para a eliminação completa da MAV, uma vez que sua taxa de obliteração é maior se comparada a embolização endovascular, especialmente em lesões de baixo grau (Spetzler-Martin I e II). Analise dos estudos citados revelam taxas de oclusão completa de cerca de 98,2% dos pacientes analisados, sendo sua principal vantagem a eliminação imediata do risco de hemorragia após a ressecção bem-sucedida do nicho vascular. Por outro lado, a embolização endovascular, ao ser utilizada como terapia única com intenção de cura, possui uma eficácia significativamente menor. Muitas vezes, a embolização é utilizada de forma preparatória para reduzir o fluxo sanguíneo antes da cirurgia ou radiocirurgia, em vez de ser uma estratégia profilática definitiva isolada. O prognóstico geral para pacientes tratados por ambas as técnicas é geralmente positivo quando há uma seleção cuidadosa dos casos e a análise dos vieses presentes, quanto aos resultados funcionais das intervenções uma grande porcentagem de pacientes atinge um desfecho satisfatório. Para a microcirurgia, isso ocorre em cerca de 85% dos pacientes. Para a embolização, o índice de bons resultados clínicos é inferior, entretanto se assemelha muito em contrapartida a neurocirurgia aberta, aproximando a valores de 83% dos casos analisados. Cabe a discussão mais aprofundada que análise ainda fatores como mortalidade e estratégia que estarão em evidencia.

Quadro 1 – Síntese dos artigos incluídos na revisão: dados metodológicos, achados e prevalências encontradas

Autor	Titulo	Tema principal	Desenho do estudo	Taxa de obliteração	Limitações	Resultados
DUMOT, C. et al. (2022)	**Outcomes of Unruptured Low-Grade Brain Arteriovenous Malformations Using TOBAS (Treatment of Brain Arteriovenous Malformations Study) Criteria**	Avaliação/comparação dos desfechos clínicos no tratamento intervencionista vs. conservador em MAVc não rotas de baixo grau (Spetzler-Martin I e II).	84 pacientes com MAVc não rota de baixo grau (55 tratados e 29 sob manejo médico/observação).	Variável por modalidade: **100%** cirurgia; **41,2%** embolização isolada; **52,9%** radiocirurgia isolada; **66,7%** multimodal.	Coorte pragmática, não randomizada e amostra pequena. Viés de seleção entre intervenção e conservador.	Sem diferença estatística no desfecho primário em 5 anos entre grupos (p = 0,744). Embolização teve alto risco de complicações (mRS > 2 em 9,1%).
DAS, A. K. et al. (2023)	*Predictors of poor outcome, surgical nuances and clinical outcome of microsurgical excision of brain arterio-venous malformations: A single center experience*	Preditores de maus desfechos, detalhes cirúrgicos e resultados clínicos da ressecção microcirúrgica de MAVc.	15 pacientes submetidos à craniotomia e ressecção microcirúrgica de MAVc (centro único).	**93,3%** (14/15 pacientes com excisão cirúrgica/obliteração completa confirmada).	Amostra muito pequena (n=15), caráter retrospectivo e unicêntrico.	Ressecção microcirúrgica mostrou alta taxa de cura. mRS pré-operatório elevado e certas características angioarquiteturais previram piores desfechos funcionais.

MAALIM, A. A. et al. (2023)	***Microsurgical Treatment of Arteriovenous Malformations: A Single-Center Study Experience***	Desfechos funcionais e complicações após ressecção microcirúrgica de MAVc (comparando subgrupos elegíveis ao ARUBA).	169 pacientes submetidos ao tratamento microcirúrgico de MAVc (2016–2021).	**95,9%** de ressecção cirúrgica completa comprovada por angiografia pós-operatória.	Desenho retrospectivo, centro único e ausência de grupo controle sob tratamento conservador puro.	Pacientes de baixo grau tiveram taxas significativamente maiores de desfechos favoráveis (mRS < 3) e menor taxa de complicação severa. Escala Supp-SM previu bem o risco cirúrgico.
TALAAT, M. et al. (2022)	***Safety and Effectiveness of First-line Endovascular Management of Low-Grade Brain Arteriovenous Malformations: Single Center Experience in 145 Patients***	Segurança e eficácia da embolização endovascular como primeira linha para MAVc de baixo grau (Spetzler-Martin I e II).	145 pacientes com MAVc de baixo grau tratados por abordagem endovascular primária.	**76,6%** de oclusão angiográfica completa (*curative endovascular management*).	Estudo observacional, retrospectivo, unicêntrico e sem grupo controle sob conservação.	Taxa de oclusão completa satisfatória com avanços técnicos (*pressure cooker*), mas complicações neurológicas permanentes ocorrem em parcela relevante.

BURKHARDT, J. K. et al. (2018)	***Microsurgical resection of brain arteriovenous malformations in the elderly: outcomes analysis and risk stratification***	Desfechos funcionais da ressecção microcirúrgica em idosos (> 60 anos) e estratificação de risco por idade.	104 pacientes idosos (>60 anos): 72 operados e 32 mantidos sob observação.	**94,4%** de cura/obliteração angiográfica completa no grupo cirúrgico.	Viés de seleção significativo (operados tinham menor grau SM/sangramento; observados eram assintomáticos ou alto SM).	Faixa de 60–65 anos obteve desfechos funcionais favoráveis (mRS 0-2) significativamente maiores do que >65 anos. Cirurgia é segura em idosos selecionados.
HANAKITA, S. et al. (2015)	***The long-term outcomes of radiosurgery for arteriovenous malformations in pediatric and adolescent populations***	Resultados de longo prazo, taxas de obliteração e risco de sangramento pós-radiocirurgia (Gamma Knife) em crianças/adolescentes	116 pacientes pediátricos e adolescentes (< 18 anos) tratados com Gamma Knife em dose única.	**73,3%** de obliteração completa acumulada confirmada por angio/RM no acompanhamento	Desenho retrospectivo e ausência de braço comparativo cirúrgico direto no mesmo grupo.	Radiocirurgia demonstrou alto índice de obliteração com baixas complicações radiais permanentes em crianças, sendo eficaz para lesões profundas/complexas.
FULLERTON, H.	***Long-Term Hemorrhage Risk in Children Versus Adults With Brain***	Comparação do risco de hemorragia intracraniana (HIC) ao longo do tempo	Coorte populacional/referência combinando	**N/A** (Estudo epidemiológico de história natural e risco de	Viés de encaminhamento/aquisição (*referral/acquisiti*	Taxa bruta anual de hemorragia foi similar (aprox. 2,0% a 2,2%/ano). Na análise

J. et al. (2005)	***Arteriovenous Malformations***	entre crianças e adultos.	dados prospectivos (UCSF e Kaiser Permanente).	sangramento pós-diagnóstico).	*on bias*) em centros terciários.	multivariada ajustada, crianças tiveram menor risco relativo de ressangramento do que adultos.
STAPF, C. et al. (2002)	***Incidence of Adult Brain Arteriovenous Malformation Hemorrhage in a Prospective Population-Based Stroke Survey***	Incidência de hemorragia por MAVc em adultos e epidemiologia em coorte populacional não selecionada.	Pacientes identificados do *Northern Manhattan Stroke Study* (NOMASS) e banco de dados Columbia-Presbyterian.	**N/A** (Estudo focado em incidência populacional e apresentação inicial de sangramento).	Limitações do tamanho amostral de MAVs capturados em estudos estritamente populacionais.	Define a taxa real de apresentação por hemorragia na população geral, mostrando que coortes hospitalares tendem a superestimar a gravidade/risco da doença.

Nota: **MAVc** = Malformação Arteriovenosa Cerebral; **mRS** = Escala de Rankin Modificada; **N/A** = Não Aplicável.

Fonte: Elaborado pelo autor (2026), com base na literatura selecionada.

Discussão

Inicialmente, para a compreensão e análise dos resultados aguardados nas possíveis intervenções cirúrgicas, deve-se compreender o conceito de MAV, sua etiologia e classificação que norteia a escolha para a intervenção. Segundo Lawton (2015), a malformação arteriovenosa consiste em um emaranhado de vasos sanguíneos displásicos, denominado nidus, que é irrigado por artérias e drenado por veias sem presença de capilares que intermeiam a sua comunicação. Essa estrutura cria uma condução sanguínea de alto fluxo e de baixa resistência, criando dessa maneira um sistema de “roubo”, que afeta o tecido cerebral adjacente à malformação, fenômeno que é provocado pelo desvio direto do sangue arterial para o venoso. Além disso, a falta de um sistema de “amortecimento” gera alto risco para acidentes hemorrágicos intracranianos, que podem causar quadros epilépticos e déficits neurológicos devido à compressão venosa. A principal classificação que orienta a intervenção neurocirúrgica das MAVs é baseada no modelo proposto por Spetzler e Martin em 1986. Este modelo está sendo utilizado como referência para esta revisão. Por meio dessa estratificação são avaliados os riscos de morbidade e mortalidade da ressecção. O sistema supracitado baseia-se em três variáveis: o tamanho da MAV, o padrão de drenagem venosa e a eloquência neurológica das regiões cerebrais adjacentes à MAV. Ademais, a atribuição de grau a essa má formação é realizada por meio de angiografia, tomografia computadorizada e ressonância magnética, graduando dessa forma em GRAU I – V (SPETZLER; MARTIN, 1986). As lesões de GRAU I e II, baixo grau, abordagem médica central desta revisão, pontuam na classificação de 1 a 2 pontos quanto aos critérios avaliados no modelo previamente descrito. Entretanto, sua relevância clínica é imprescindível uma vez que são lesões de escolha que apresentam cura definitiva com baixos riscos operatórios, em contraposição às lesões de alto grau. A intervenção dessas malformações, por sua vez, garante menor incidência de acidentes hemorrágicos desastrosos futuros. A apresentação clínica das MAVs de baixo grau varia de acordo com localização, tamanho e idade do paciente, se manifestando com quadros desde convulsões, cefaleias, déficits neurológicos focais, além do já citado acidente hemorrágico grave. Atualmente as abordagens cirúrgicas são divididas em três modalidades sendo elas a neurocirurgia aberta, por meio da ressecção microcirúrgica, a embolização endovascular e a radiocirurgia estereotática. O recorte dessa revisão está baseado na análise dos resultados obtidos em pacientes submetidos à neurocirurgia aberta e à embolização, uma vez que os resultados dessa operação não são imediatos e a apresentação de complicações pode ser tardias (HANAKITA et al., 2015). A embolização como terapêutica de malformações venosas é uma modalidade de intervenção em constante evolução que visa a eficácia dos seus resultados. É um procedimento frequentemente usado como tratamento primário, como também coadjuvante. Sua indicação coadjuvante baseia-se no preparo para a redução do aporte

sanguíneo das MAVs quando submetidas à ressecção cirúrgica ou à radiocirurgia, aumentando dessa forma a segurança na principal intervenção (HANAKITA et al., 2015). Quando utilizada como terapêutica primária, com intenção de cura seus resultados são variados; segundo Talaat et al. (2022) cerca de 37% a 50 % dos casos submetidos a esse procedimento obtêm a obliteração total das malformações, sendo necessário em alguns casos mais de um procedimento para remissão do quadro. No entanto, com os avanços dessa técnica, e a introdução do uso de microcateteres de ponta destacável e o uso de técnicas bem como “Pressure Cooker” ou “Ballon Pressure”. Essas inovações elevaram consideravelmente o sucesso do procedimento chegando a níveis de obliteração de cerca de 83% a 90% de séries recém-analisadas. Dentre as complicações da embolização destaca-se a hemorragia aguda precoce, nas primeiras horas após o procedimento em média de 12% dos casos submetidos. Outra provável complicação presente em pacientes é a incapacidade grave (mRS > 2). Entretanto, o desfecho clínico dessa intervenção é majoritariamente positivo, em que os pacientes alcançam um bom desfecho funcional (mRS 0-2). Essa abordagem representa uma excelente opção para tratamentos associados, o que garante melhor eficiência na intervenção (TALAAT et. Al. 2022). A Neurocirurgia aberta por meio da ressecção microcirúrgica é considerada pelos estudos analisados para esta revisão como o procedimento padrão ouro e de primeira escolha no tratamento das MAVs, uma vez que apresenta resolução imediata do risco de episódios hemorrágicos graves. Diferentemente da embolização, a ressecção microcirúrgica atua principalmente como terapia definitiva, o seu manejo se destaca por ser inserido tanto em abordagens de emergência como cirurgias eletivas para prevenção do evento de extravasamento sanguíneo. Segundo Maalim et al. (2023) a microcirurgia tem alta relevância a depender do contexto em que será utilizada, em cirurgias de emergência, onde o evento de hemorragia aguda põe em risco a vida do paciente, a abordagem baseia-se na evacuação do hematoma seguido da ressecção da MAV no mesmo tempo cirúrgico. Em situações em que a clínica do paciente permite planejamento prévio, o procedimento apresenta desfechos significativamente mais positivos em comparação à intervenção emergencial, sendo utilizado como profilaxia definitiva a longo prazo. Assim cerca de 89% dos pacientes submetidos às operações eletivas apresentam bom desfecho (mRS < 3), em comparação aos operados em emergências com 54,8% de bons resultados. Em relação a seus resultados gerais, baseada nos estudos analisados, o principal benefício da neurocirurgia aberta, como descrito anteriormente é a obliteração total e imediata dos nichos vasculares. Essa abordagem garante que cerca de 98,2% dos pacientes submetidos apresentam exclusão completa da lesão encefálica (DUMOT et. Al., 2022). Entretanto, assim como outros meios de intervenção a microcirurgia possui complicações que devem ser avaliadas. A principal complicação que se encontra após a intervenção é o surgimento de novos déficits neurológicos, dos quais 8,9%

apresentaram déficits permanentes. Já em casos de operações eletivas, em MAVs não rotas, a taxa de incidência dessa complicação tem leve aumento, justificado pela dissecação em tecidos cerebrais saudáveis ao redor do nicho vascular, aumentando para 9,2% o risco de surgimento de novos déficits (MAALIM et al., 2023). Outra abordagem que vale mencionar nesta revisão mesmo que não se trate do recorte temático pré-definido. Trata-se da abordagem conservadora das MAVs, que se baseia na observação clínica e no tratamento de sintomas, abdicando da oclusão invasiva do nicho vascular. Segundo Talaat et al., (2022) a abordagem não cirúrgica isolada em MAVs de baixo grau e não rotas, apresentou melhores resultados quanto a prevenção de morte ou AVC em um curto prazo em comparação a intervenção invasiva, com base no estudo ARUBA. Outro estudo que se destaca nesse cenário é o TOBAS que traz em seus achados indícios que suprem as falhas do estudo anterior citado. Alguns de seus resultados reforçaram o acompanhamento clínico e controle de sintomas, como uma abordagem segura em MAVs de baixo grau não rotas a curto prazo. Entretanto, uma de suas evidências principais aponta a necessidade de uma triagem minuciosa previa à definição da abordagem das MAVs apresentando segurança para cada paciente.

Conclusão

Em suma, as MAVs independente do seu grau no modelo de Spetzler e Martin, necessitam de abordagem multidisciplinar para o acompanhamento de sua evolução. Os achados encontrados nos estudos selecionados para a composição dessa revisão revelam que a microcirurgia (neurocirurgia aberta) apresenta melhor desfecho, e complicações menos acentuadas se comparadas à embolização endovascular. Além disso, por ter uma intervenção imediata, a microcirurgia garante melhor profilaxia aos acidentes vasculares hemorrágicos encefálicos, tendo contribuição prévia a estes acontecimentos e após o sangramento. Cabe mencionar que a embolização endovascular como uma terapia isolada está em constante evolução apresentando gradativamente resultados melhores. Sua ação, quando coadjuvante, garante melhores resultados em procedimentos complexos tendo ação direta sobre o desfecho das MAVs. Outrossim, cada abordagem deve ser previamente individualizada analisando vieses, como idade, localização da MAV, seu tamanho, bem como a sintomatologia do paciente. Dessa forma pode-se garantir uma abordagem completa que não vise apenas à oclusão das malformações, mas que evite manifestações de complicações a longo prazo.

Referências bibliográfica:

1. ALI ABDI MAALIM, A. et al. Microsurgical Treatment of Arteriovenous Malformations: A Single-Center Study Experience. Brain Sciences, v. 13, n. 8, p. 1183, 10 ago. 2023. DOI: https://doi.org/10.3390/brainsci13081183.

2. BURKHARDT, J.-K. et al. Microsurgical resection of brain arteriovenous malformations in the elderly: outcomes analysis and risk stratification. Journal of Neurosurgery, v. 129, n. 5, p. 1107–1113, 1 nov. 2018. DOI: https://doi.org/10.3171/2017.6.JNS17392.

3. CATAPANO, J. S. et al. Effects of Preoperative Embolization on Spetzler–Martin Grade I and II Arteriovenous Malformations: A Propensity-Adjusted Analysis. Neurosurgery, v. 90, n. 1, p. 92–98, 29 nov. 2021. DOI: https://doi.org/10.1227/NEU.0000000000001741.

4. CHEN, S.; ZENG, L.; HU, Z. Progressing haemorrhagic stroke: categories, causes, mechanisms and managements. Journal of Neurology, v. 261, n. 11, p. 2061–2078, 5 mar. 2014. DOI: https://doi.org/10.1007/s00415-014-7291-1.

5. DAS, A. K. et al. Predictors of poor outcome, surgical nuances and clinical outcome of microsurgical excision of brain arterio-venous malformations: A single center experience. Interdisciplinary Neurosurgery, v. 31, p. 101662, mar. 2023. DOI: https://doi.org/10.1016/j.inat.2022.101662.

6. DERDEYN, C. P. et al. Management of Brain Arteriovenous Malformations: A Scientific Statement for Healthcare Professionals From the American Heart Association/American Stroke Association. Stroke, v. 48, n. 8, p. e200–e224, ago. 2017. DOI: https://doi.org/10.1161/STR.0000000000000134.

7. DUMOT, C. et al. Outcomes of Unruptured Low-Grade Brain Arteriovenous Malformations Using TOBAS (Treatment of Brain Arteriovenous Malformations) Criteria. World Neurosurgery, v. 167, p. e1172–e1183, set. 2022. DOI: https://doi.org/10.1016/j.wneu.2022.08.152.

8. FULLERTON, H. J. et al. Long-Term Hemorrhage Risk in Children Versus Adults With Brain Arteriovenous Malformations. Stroke, v. 36, n. 10, p. 2099–2104, out. 2005. DOI: https://doi.org/10.1161/01.STR.0000181746.77149.2b.

9. HANAKITA, S. et al. The long-term outcomes of radiosurgery for arteriovenous malformations in pediatric and adolescent populations. Journal of Neurosurgery: Pediatrics, v. 16, n. 2, p. 222–231, 1 ago. 2015. DOI: https://doi.org/10.3171/2015.1.PEDS14407.

10. IOSIF, C. et al. Curative endovascular treatment for low-grade Spetzler-Martin brain arteriovenous malformations: a single-center prospective study. Journal of NeuroInterventional Surgery, v. 11, n. 7, p. 699–705, 2 jan. 2019. DOI: https://doi.org/10.1136/neurintsurg-2018-014390.

11. LAWTON, M. T. et al. Brain arteriovenous malformations. Nature Reviews Disease Primers, v. 1, n. 1, p. 1–20, 28 maio 2015. DOI: https://doi.org/10.1038/nrdp.2015.8.

12. MAAS, M. B. et al. Current surgical results with low-grade brain arteriovenous malformations. Journal of Neurosurgery, v. 122, n. 4, p. 912–920, 6 fev. 2015. DOI: https://doi.org/10.3171/2014.12.JNS14938.

13. RAZAVI, S. A. S. et al. Endovascular treatment as the first-line approach for cure of low-grade brain arteriovenous malformation. Neurosurgical Focus, v. 53, n. 1, p. E8, jul. 2022. DOI: https://doi.org/10.3171/2022.4.FOCUS22122.

14. SACCO, R. L. et al. An updated definition of stroke for the 21st century: a statement for healthcare professionals from the American Heart Association/American Stroke Association. Stroke, v. 44, n. 7, p. 2064–2089, 7 maio 2013. DOI: https://doi.org/10.1161/STR.0b013e318296aeca.

15. SHI, Y.; CHEN, X. A proposed scheme for grading intracranial arteriovenous malformations. Journal of Neurosurgery, v. 65, n. 4, p. 484–489, out. 1986. DOI: https://doi.org/10.3171/jns.1986.65.4.0484.

16. STAPF, C. et al. Incidence of Adult Brain Arteriovenous Malformation Hemorrhage in a Prospective Population-Based Stroke Survey. Cerebrovascular Diseases, v. 13, n. 1, p. 43–46, 1 jan. 2002. DOI: https://doi.org/10.1159/000047745.

17. TALAAT, M. et al. Safety and Effectiveness of First-line Endovascular Management of Low-Grade Brain Arteriovenous Malformations. Clinical Neuroradiology, v. 32, n. 4, p. 1019–1029, 13 maio 2022. DOI: https://doi.org/10.1007/s00062-022-01176-9.

18. PAGE, M. J. et al. The PRISMA 2020 statement: an updated guideline for reporting systematic reviews. BMJ, v. 372, p. n71, 2021. DOI: https://doi.org/10.1136/bmj.n71.