CARCINOMA DE CÉLULAS FUSIFORMES EM LÁBIO, RELATO DE CASO CLÍNICO.
SPINDLE CELL CARCINOMA OF THE LIP, A CASE REPORT



Tamires Cunha Santos[1], Daniele Otoni Silva[1], Cintia Bueno de Paula[1], Pablo Agustin Vargas[2], Marcio Ajudarte Lopes[2], Leonardo Amaral dos Reis[1]

[1]Faculdade de Odontologia - Atenas campus Passos/MG.
[2]Departamento de Diagnóstico Oral da Faculdade de Odontologia de Piracicaba - FOP/UNICAMP.

Artigo Original

Resumo

O câncer de lábio é uma lesão maligna causada principalmente pela exposição crônica aos raios UV e comumente presente em pacientes com a cor da pele clara. Poucos estudos relatam a variante histológica de células fusiformes, extremamente rara e agressiva, associada a um prognóstico ruim. O caso clínico relata um paciente branco, com 66 anos de idade apresentando uma extensa lesão em lábio inferior. A associação entre os achados clínicos e histopatológicos com o auxílio da imunohistoquímica permitiu estabelecer o diagnóstico de carcinoma de células fusiformes. O paciente foi submetido a ressecção cirúrgica com reconstrução labial. Embora o diagnóstico tenha sido tardio, o paciente segue em acompanhamento médico e odontológico há 2 anos sem evidências de recidiva ou metástases. Destacamos a importância de se realizar o diagnóstico mais precocemente possível, possibilitando consequentemente que os pacientes tenham melhor sobrevida e melhor qualidade de vida.

Introdução

O lábio inferior é o local de maior ocorrência de tumor maligno da boca. A estimativa para o câncer de boca (cavidade oral e lábio) é de 275.000 novos casos a cada ano[1].

A etiologia do CEC (carcinoma espinocelular) oral é multifatorial[3]. Sabe-se que o uso de tabaco e álcool são fatores de risco bem estabelecidos para a cavidade oral. No lábio, o CEC ocorre principalmente na região de vermelhão do lábio inferior de indivíduos de pele clara com histórico de exposição crônica à radiação UV[1,2]. Esta malignidade pode se desenvolver através de uma lesão precursora, denominada de queilite actínica, lesão considerada potencialmente maligna[3].

As lesões em lábio são, inicialmente, assintomáticas, destacando a necessidade de uma avaliação criteriosa pelo cirurgião-dentista em especial pelo especialista em diagnóstico oral, o Estomatologista. O padrão ouro para diagnóstico é a realização de uma biópsia incisional e a confirmação histológica[4]. O CEC apresenta variantes clínicas e histológicas que podem influenciar no prognóstico do paciente, como é o caso dos subtipos verrucoso, células fusiformes e basaloide[5].

O carcinoma de células fusiformes é uma variante rara, caracterizado pela presença de um componente maligno indiferenciado de aparência sarcomatoide. Estudos relatam a maior agressividade dessa variante com forte tendência a metástase para os linfonodos cervicais ou até a presença de metástase à distância. O componente fusiforme pode ser evidenciado e melhor caracterizado por reações de imunohistoquímica[6,7].

A modalidade terapêutica mais indicada para o CEC oral é a ressecção cirurgia[8]. A modalidade varia de acordo com a extensão clínica ou estágio da doença no momento do diagnóstico, variando de uma excisão local até uma ampla remoção[9]. A radioterapia (RT) deve ser a modalidade terapêutica de escolha para o CEC oral, quando o paciente não apresenta condições clínicas para ser submetido à cirurgia, ou então pode ser feito a associação das duas modalidades – Cirurgia e Radioterapia, sendo menos frequente o uso de RT para CEC de lábio[10].

O objetivo deste artigo é apresentar o diagnóstico tardio de um caso clínico de carci-

noma de lábio inferior com uma variante histológica rara e destacar a importância da caracterização histológica, para o diagnóstico preciso.

Caso Clínico

Paciente do gênero masculino, branco, com 66 anos de idade, compareceu Orocentro (Serviço de diagnóstico e tratamento de lesões bucais) da Faculdade de Odontologia de Piracicaba-UNICAMP apresentando uma extensa lesão ulcerada, assintomática de consistência fibroelástica, afetando praticamente toda a extensão do vermelhão do lábio inferior (Figura 1). O paciente relatou que a lesão tinha aproximadamente um ano de evolução. A biópsia incisional foi realizada, após a anestesia local e o material foi encaminhado para análise histológica.



Figura 1 - Extensa lesão ulcerada acometendo praticamente toda a região do vermelhão do lábio inferior (primeiro atendimento).



Figura 2 - Em maior aumento é possível observarmos com mais detalhes a lesão de bordas elevadas com o centro ulcerado (segundo atendimento após a remoção de sutura).

Os achados histopatológicos corados em hematoxilina e eosina mostraram dois componentes: um escamoso e outro de células fusiformes sarcomatóides. Com esses achados foi estabelecido o diagnóstico de carcinoma espinocelular. Para realizar a caracterização do componente maligno de células fusiformes com aparência mesenquimatosa, realizou-se algumas reações de imunohistoquímica com os marcadores AE1/AE3; Vimentina e por fim Ki 67 para evidenciar o quão proliferativo era a lesão.

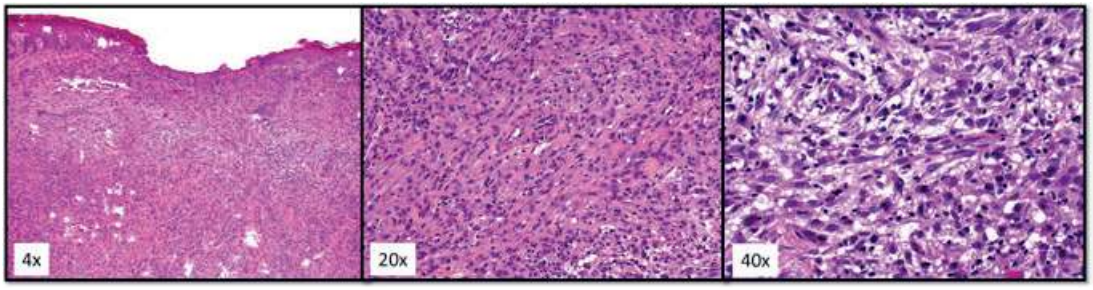

Figura 3 - Os achados histopatológicos corados em hematoxilina e eosina (H&E) mostraram dois componentes derivados do epitélio: um componente escamoso e um componente de células fusiformes sarcomatóides. Em maior aumento notam-se os feixes de células fusiformes com aparência incomum, basofílica, hipercromática, pleomórfica com presença de mitoses atípicas. Além disso, grande quantidade de colágeno foi identificada nas zonas sarcomatóides.

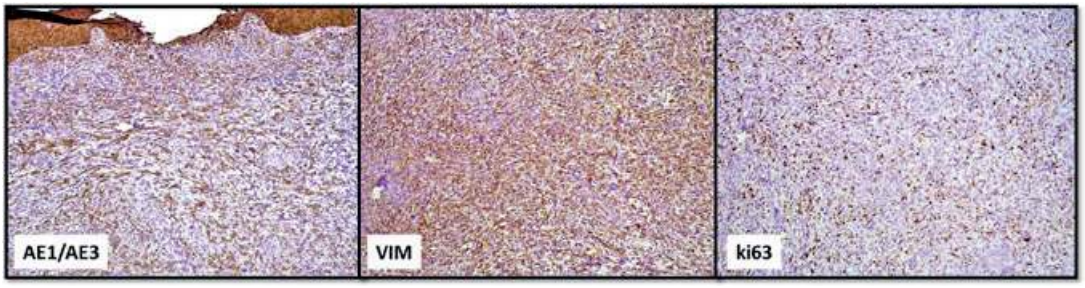

Figura 4 - A imunohistoquímica revelou que o componente epitelial era fortemente positivo para citoqueratina (CK) AE1/AE (4X). O componente fusiforme era fortemente positivo para vimentina (20X) e o índice de proliferação utilizando o Ki 67 (20X) positivo em 60% das células.

A associação das características clínicas, histológicas e imunohistoquímicas permitiu estabelecer o diagnóstico de Carcinoma de células fusiformes. O paciente foi submetido a ressecção cirúrgica com reconstrução labial. Durante o estadiamento clínico não foram constatados envolvimento de outras estruturas como linfonodos cervicais. Atualmente, o paciente se encontra em acompanhamento médico e odontológico, sem recidiva e mestástase.

Discussão

A radiação ultravioleta é o principal agente etiológico do CEC de lábio e países tropicais como o Brasil apresentam altas taxas de incidência dessa neoplasia maligna[11]. No artigo, relata-se um caso clínico e uma breve discussão sobre o CEC de células fusiformes em lábio inferior. A idade e o sexo do paciente descrito estão de acordo com a literatura, uma vez que, a idade média para o diagnóstico varia entre 40 a 65 anos e acomete principalmente indivíduos do sexo masculino[44, 45]. A neoplasia está diretamente relacionada com a exposição à luz solar e acomete principalmente a raça branca[8,12], características estas presentes no paciente relatado.

O câncer labial pode se apresentar em lábio inferior, lábio superior e comissura labial, com a maioria absoluta dos casos (90%) acometendo o vermelhão do lábio inferior6, assim como no caso clínico apresentado.

A localização mais comum para a variante histológica de células fusiformes em cavidade oral é a região posterior de língua, e está associado principalmente ao uso de tabaco[6,12]. Poucos estudos abordam o CEC de células fusiformes em lábio, associado à exposição crônica aos Raios UV. A análise microscópica da maioria dos casos relatados na literatura revela características compatíveis com tumores bem diferenciados com a presença de pérolas de queratina, disceratose, pleomorfismo leve e hipercromatismo com mitose atípica[13], achados diferentes da análise do paciente, que apresentava um tumor indiferenciado com alto grau de pleomorfismo, mitoses atípicas .

O carcinoma de células fusiformes é uma variante agressiva do carcinoma escamoso com maior propensão a espalhar-se para linfonodos regionais e sítios à distância e maior recidiva local em aproximadamente 45% dos casos[7]. O que pode ser explicado em partes, pelo aspecto clínico agressivo e extensão da lesão no paciente aqui relatado.

O tratamento mais utilizado para o carcinoma de lábio é a ressecção cirúrgica. A recidiva local gira em torno de apenas 8%, apresentando um bom prognóstico e boa sobrevida em cinco anos (95ª a 100%)[8]. Para aqueles pacientes diagnosticados com a variante histológica de células fusiformes a prognóstico e a sobrevida em cinco anos assumem números mais baixos (aproximadamente 60%)[14].

O carcinoma labial em geral é uma patologia de fácil diagnóstico, uma vez que, localiza-se em região de fácil visualização, o que diferencia de outros tumores malignos do corpo. Se diagnosticado precocemente a sobrevida pode chegar a 90% e proporcionar melhor qualidade de vida aos pacientes tratados[1].

Felizmente no caso clínico apresentado, embora com o diagnóstico tardio e com a confirmação de uma variante histológica agressiva, o paciente apresentou boa evolução. O conhecimento das características clínicas e histopatológicas é fundamental para um diagnóstico adequado do CEC de lábio, direcionando a melhor estratégia terapêutica, gerando assim um melhor prognóstico. É de suma importância criar políticas públicas de saúde que levem mais informações a população em geral, como a prevenção.

Agradecimentos

Agradecimentos ao professor Dr. Oslei Paes de Almeida, responsável pelo serviço de rotina em Histopatologia da Faculdade de Odontologia de Piracicaba - FOP/UNICAMP.

Referências

1. Cabello B T, Sazo B N, Salgado F A, Martínez R B. Sobrevida en carcinoma espinocelular de labio. Rev Med Chil. 2015;143(7):847–55.

2. Sassi LM, Giustina JC Della, Cesa TS, Stramandinoli RT, Schusse MsJ. Caso raro de carcinoma epidermoide de lábio superior em paciente feoderma. Rev cir traumatol buco-maxilo-fac. 2011;11(1):27–30.

3. Vasconcelos ECF de A, Silva MNC da, Filha MBGA, Araújo KTD de, Leite RB. Carcinoma Epidermoide De Lábio Inferior : Análise Da Incidência E Mortalidade No Brasil. Rev Odontológica Araçatuba. 2019;40(3):34–7.

4. Chone CT, Magalhães RS, Etchehebere E, Camargo E, Altemani A, Crespo AN. Predictive value of sentinel node biopsy in head and neck cancer. Acta Otolaryngol. 2008;128(8):920–4.

5. Ereño C, Gaafar A, Garmendia M, Etxezarraga C, Bilbao FJ, López JI. Basaloid squamous cell carcinoma of the head and neck: A Clinicopathological and Follow-Up Study of 40 Cases and Review of the Literature. Head Neck Pathol. 2008;2(2):83–91.

6. Morais EF De, Augusto R, Macedo DP, Inacio D, Reges DS, Silva DL. Carcinoma epidermoide de células fusiformes de cabeça e pescoço : revisão sistemática. 2014;51(2):151–8.

7. Rizzardi C, Frezzini C, Maglione M, Tirelli G, Melato M. A look at the biology of spindle cell squamous carcinoma of the oral cavity: Report of a case. J Oral Maxillofac Surg. 2003;61(2):264–8.

8. Gutiérrez-Pascual M, Vicente-Martín FJ, Fernández-Álvarez JG, Martín-López R, Pinedo-Moraleda F, López-Estebaranz JL. Squamous cell carcinoma of the lip. A retrospective study of 146 patients. J Eur Acad Dermatology Venereol. 2012;26(9):1116–21.

9. Carvalho MB DE, Lenzi J, Lehn CN, Fava AS, Amar A, Kanda JL, et al. Características clínico-epidemológicas do carcinoma epidermóide de cavidade oral no sexo feminino. Rev Assoc Med Bras. 2001;47(3):208–14.

10. Yan J, Wang P, Li L, Zhang L, Zhang G, Tang Y, et al. Surgery sequential with 5-Aminolevulinic acid photodynamic therapy for lip squamous cell carcinoma: Two cases reports. Photodiagnosis Photodyn Ther [Internet]. 2020;32(September):102043. Available from: https://doi.org/10.1016/j.pdpdt.2020.102043

11. Fontes Damaceno M, Simões Garcia A, Tostes Oliveira D, Da Silva Santos PS. Clinical and microscopic characteristics of lip squamous cell carcinomas in an oral diagnostic service. Rev Estomatológica Hered. 2017;27(2):74.

12. Moreira DGL, Morais EF de, Santos HB de P, Freitas R de A. Immunohistochemical expression of DNA repair proteins in oral tongue and lower lip squamous cell carcinoma. Braz Oral Res. 2020;34:e101.

13. Quaedvlieg PJF, Creytens DHKV, Epping GG, Peutz-Kootstra CJ, Nieman FHM, Thissen MRTM, et al. Histopathological characteristics of metastasizing squamous cell carcinoma of the skin and lips. Histopathology. 2006;49(3):256–64.

14. de Morais EF, Santos HB de P, Cavalcante IL, Rabenhorst SHB, dos Santos JN, Galvão HC, et al. Twist and E-cadherin deregulation might predict poor prognosis in lower lip squamous cell carcinoma. Oral Surg Oral Med Oral Pathol Oral Radiol. 2019;127(4):318–29.