ABSCESSO DE PAREDE ABDOMINAL APÓS CESARIANA ELETIVA: UM RELATO DE CASO

Nathalia Siqueira[1]
Bárbara Furtado de Noronha[1]
Laura Gabriela Silva[1]
Ana Elisa M. Araújo[1]
Tayne Tavares Pinho[1]
Márden E. Mattos Júnior[2]

RESUMO

Os abscessos de parede abdominal se originam principalmente após perfurações, peritonites ou, até mesmo, após procedimentos cirúrgicos. Nesse contexto, a cesariana eletiva eleva o risco para tais afecções, embora seja uma complicação rara. O relato de caso busca compreender a relação de causalidade entre o procedimento cirúrgico e o surgimento de um abscesso de parede abdominal em uma paciente multípara, de 35 anos, previamente hígida, por meio da análise de prontuários, exames laboratoriais e de imagem associados ao contexto bibliográfico. No presente relato, foram evidenciadas queixas de dores abdominais associadas a possível formação de coleção líquida entre os músculos retos abdominais e a aponeurose, cerca de cinquenta dias após o procedimento cesáreo. Foi realizada antibioticoterapia por sete dias com Cloridrato de Ciprofloxacino de 500mg, no entanto, sem melhora do quadro. Após a investigação por meio de exames laboratoriais e de imagem foi realizada a drenagem cirúrgica de secreção purulenta e posterior realização de cultura microbiológica. No pós-cirúrgico foi prescrito Ceftriaxona e Clindamicina endovenosa por 10 dias. Após dois dias, a paciente teve alta hospitalar com melhora do quadro. Não houve crescimento bacteriano após cultivo de amostra de secreção. Todavia, a possível infecção bacteriana provavelmente ocorreu devido ao procedimento invasivo durante o parto cesáreo, no entanto, o mecanismo de contaminação associado ao longo período até as primeiras manifestações clínicas, tornam obscuras as causalidades e o desfecho deste relato.
Palavras-chaves: Infecção Bacteriana; Cesariana; Coleção De Líquido.

ABSTRACT

Abdominal wall abscesses originate mainly after perforations, peritonitis or even surgical procedures. In this context, elective caesarean section increases the risk of such conditions, although it is a rare complication. This case report seeks to understand the causal relationship between the surgical procedure and the appearance of an abdominal wall abscess in a previously healthy 35-year-old multiparous patient, through an analysis of medical records, laboratory tests and imaging associated with the bibliographic context. In this report, the patient complained of abdominal pain associated with the possible formation of a liquid collection between the rectus abdominis muscles and the aponeurosis, around fifty days after the caesarean section. Antibiotic therapy was carried out for seven days with 500mg Ciprofloxacin Hydrochloride, but the condition did not improve. After investigation by means

[1]Nathalia Siqueira - Acadêmica do curso de medicina do Centro Universitário Atenas – UniAtenas.
[1]Bárbara Furtado de Noronha - Acadêmica do curso de medicina do Centro Universitário Atenas – UniAtenas.
[1]Laura Gabriela Silva - Acadêmica do curso de medicina do Centro Universitário Atenas – UniAtenas.
[1]Ana Elisa M. Araújo - Acadêmica do curso de medicina do Centro Universitário Atenas – UniAtenas.
[1]Tayne Tavares Pinho - Acadêmica do curso de medicina do Centro Universitário Atenas – UniAtenas.
[2]Márden Estêvão M. Jr – Professor Orientador do Centro Universitário Atenas – UniAtenas.

of laboratory tests and imaging, surgical drainage of the purulent secretion was performed and a microbiological culture was carried out. After surgery, Ceftriaxone and Clindamycin were prescribed intravenously for 10 days. After two days, the patient was discharged from hospital with an improvement in her condition. There was no bacterial growth after culturing the secretion sample. However, the possible bacterial infection probably occurred due to the invasive procedure during the cesarean section, but the contamination mechanism associated with the long period until the first clinical manifestations make the causality and outcome of this report unclear.
Keywords: *Bacterial Infection; Caesarean Section; Fluid Collection.*

INTRODUÇÃO

Os abscessos de parede abdominal podem se formar após perfurações ou peritonites, especialmente em pacientes pós-operatórios. Essas complicações podem se manifestar em até três semanas após o procedimento, e raramente ocorrem após meses. Os sintomas clínicos variam, mas geralmente incluem febre e desconforto abdominal, que pode variar de leve a intenso (BALLARD et al., 2020).

Secreções purulentas e infecciosas não contidas podem se estender, atingir estruturas contíguas, provocar erosão em vasos adjacentes, podendo levar a hemorragia e/ou trombose, ruptura no peritônio ou intestino. Elas apresentam uma taxa de mortalidade média em torno de 25%. A progressão depende mais da doença ou lesão primária e da condição física geral do indivíduo do que da própria origem ou localização do abscesso (MERIEM BOUKRID; DUBUISSON, 2016)

Embora a Organização Mundial de Saúde (OMS) recomende a cesariana para reduzir a morbidade e mortalidade mediante condições clínicas maternas e fetais desfavoráveis, seja durante a gestação e/ou no trabalho de parto, o Brasil demarca uma das mais altas taxas de partos cesarianos no mundo. No ano de 2021, foram registrados 1.524.013 partos cesáreos, sendo 57,07% do total de nascidos vivos, sendo notória a prevalência do procedimento invasivo e com maiores riscos de complicações quando comparado ao parto vaginal (BRASIL, 2021).

O parto cesáreo trata-se de um procedimento invasivo que necessita de uma série de cuidados técnicos, clínicos e anestésicos e, por ser um procedimento cirúrgico, se relaciona a algumas complicações como a infecção sobretudo da ferida operatória. No entanto, vale ressaltar que este trabalho tem o intuito de esclarecer a possível relação do parto cesáreo e um quadro de abscesso entre estruturas aponeuróticas e musculares (músculo reto abdominal) após cinquenta dias decorridos de uma cesariana em uma mulher adulta jovem, multípara, com dois partos cesarianos anteriormente realizados nos últimos quatro anos.

METODOLOGIA

Trata-se de um relato de caso, no qual o quadro observado foi à ocorrência de infecção, sobretudo da formação de um abscesso em parede abdominal após cinquenta dias do parto cesáreo. Foram utilizados prontuários, resultados de exames de rotina durante o puerpério disponibilizados pela própria paciente para a execução do trabalho a fim de sanar as possíveis dúvidas também trazidas por ela. Ademais, foi realizado um estudo de artigos em português e inglês, filtrados com os termos: “Infecções pós cesariana”, “Hematoma”, “Seroma”, “Abscesso de parede abdominal” e “Possíveis complicações após procedimentos invasivos” datando de 2003 a 2024. O trabalho foi aprovado pelo Comitê de Ética em Pesquisa do Centro Universitário Atenas - UniAtenas, na data de 17 de dezembro de 2023, obtendo o parecer de número 6.586.428.

DESENVOLVIMENTO

REVISÃO BIBLIOGRÁFICA

As complicações pós-cirúrgicas crescem proporcionalmente ao número de cirurgias, portanto, com a maior taxa de cesarianas, o número de complicações puerperais também aumenta. Dentre as principais complicações, tem-se a infecção puerperal, que geralmente acontece até trinta dias pós-parto e, no Brasil, a taxa de infecção puerperal varia de 1% a 7,2% no pós-parto, após procedimento cesáreo (FARRET *et al.,* 2014; NORLA D. *et al.,* 2016).

O abscesso é uma complicação rara pós-cesariana, e é decorrente da contaminação da cavidade abdominal ou da ferida operatória. O abscesso intracavitário é profundo, acometendo estruturas peritoneais e retroperitoneais. Já o abscesso de parede abdominal, é bem localizado e não acomete estruturas profundas, sendo uma infecção superficial. Portanto, vale ressaltar que a infecção da ferida operatória da cesariana pode ser um fator predisponente para a formação do abscesso de parede (MEDEIROS, 2010).

A ferida operatória pode evoluir com algumas complicações sob a mesma, como as formações de hematoma e seroma. Ambos são caracterizados por coleções de líquidos, sendo o hematoma por acúmulo de sangue e o seroma por acúmulo de linfa e conteúdo exsudativo (SOUSA *et al.,* 2020).

Haja vista os mecanismos gestacionais é importante considerar o risco de colonização bacteriana por microrganismos típicos e atípicos predisponentes a hematomas, abcessos e outras complicações em ferida abdominal pós-cesariana que persistem mesmo após a drenagem do local. A exemplo pode-se citar a bactéria *Mycoplasma hominis*, bem como outras bactérias do mesmo gênero, que não podem ser identificadas através de cultura bacteriológica de rotina e apresentam resistência a antibióticos mais usuais, uma vez que não possuem parede celular, evidenciando-se, portanto, a importância da análise microbiológica responsável pela complicação na ferida (KOSHIBA *et al.,* 2011).

Tem-se demonstrado e consolidado os efeitos benéficos do uso de antibiótico de forma profilática após parto cesáreo a fim de reduzir o risco de endometrite e infecção do sítio cirúrgico incisional (ISC), uma vez que a ISC tem significativa relação com a mobimortalidade após tal procedimento, principalmente quando existe um tempo prolongado do trabalho de parto, a rotura de alguma membrana de forma prematura ou manipulação excessiva do canal vaginal, predispondo à colonização do sítio cirúrgico (FARRET *et al.,* 2014).

O hematoma abdominal é decorrente de trauma perfurante ou contuso, pós-operatório, e até espontâneo em pacientes com distúrbios sanguíneos ou em terapia anticoagulante. A localização mais comum de um hematoma abdominal é no músculo reto abdominal. A clínica se manifesta por um dor abdominal de alta intensidade, que piora aos exercícios físicos. Na inspeção do abdome, pode ou não encontrar equimoses e abaulamentos, e na palpação, observa-se dor à palpação superficial e sinais de irritação abdominal (LEONARDO FERNANDES VALENTIM; DE; RENATO, 2005).

Na literatura, a formação de seroma é descrita como complicação comum após cirurgias plásticas, após reconstrução mamária e abdominoplastia, porém qualquer cirurgia que tenha a manipulação de tecidos cria um espaço morto onde acumula linfa. O seroma pós-operatório, é formado nas primeiras semanas e se não for diagnosticado e tratado a tempo, uma cápsula fibrosa é formada ao redor, tornando-se um seroma encapsulado. Ao exame físico e clínica, o seroma é dificilmente distinguido de um hematoma, sendo necessários exames de imagem como ultrassonografia de abdome e tomografia computadorizada (DAMIANI *et al.,* 2020).

RELATO DE CASO

Paciente A.N.T.M., 35 anos, multípara, casada, residente em Paracatu-MG, previamente hígida, sem comorbidades e fatores de risco. Histórico obstétrico, G3A0Pc3, primeira gestação em 2018 e segunda gestação em 2019, ambos os partos cesáreos, sem intercorrências de pré, intra e pós-parto. Na última gestação, tendo realizado um pré-natal completo, esse classificado como de baixo risco, o parto foi feito mediante procedimento cesáreo, por escolha da paciente, com idade gestacional de 39 semanas.

Neste parto cesáreo, feito em 18/11/2022, não houve complicações e/ou intercorrências durante o procedimento, assim como os demais partos anteriormente realizados pela paciente. A avaliação clínico-laboratorial que precedeu a cirurgia evidenciou baixo risco cirúrgico com resultados do coagulograma sem alterações. Entretanto, trinta dias após o parto, em período de férias na cidade natal de São João del Rei – MG, apresentou um quadro clínico com sintomas inespecíficos, como náuseas, mal-estar, febre e dor retro ocular. Desconfiou-se de um quadro de dengue clássica, devido aos sintomas característicos da doença e o período pertinente, estando em pleno verão, logo, realizou o tratamento com sintomáticos e hidratação, com melhora do quadro.

Mais tarde, por volta dos cinquenta dias após o parto, ainda na cidade de São João del Rei – MG, a paciente queixou-se de dor abdominal e procurou novamente a assistência médica, dessa vez com o médico ginecologista. Ao exame físico apresentava loquiação ainda presente, suspeitou-se então de infecção a nível uterino, sendo prescrito Cloridrato de Ciprofloxacino 500mg por sete dias, Dipirona e Ibuprofeno 600mg. Para melhor investigação desse quadro, foram solicitados exames laboratoriais e ultrassonografia pélvica transvaginal - UPT. O hemograma revelou alterações com anemia microcítica acompanhada de leucocitose e plaquetose moderados.

À UPT, realizada em 12/01/2023, de acordo com Figura 1, observaram-se duas coleções na parede abdominal, uma imagem anecoica, subcutânea, com volume de 1,5cm³ à esquerda da região hipogástrica e outra imagem hipoecoica, de volume 64,5cm³, no ventre do músculo reto abdominal. Suspeitou-se de possíveis hematomas de parede abdominal (**Figura 1**).

Figura 1: Imagens referentes à Ultrassonografia Pélvica Transvaginal - UPT evidenciando presença de coleção líquida em parede abdominal (seta branca).

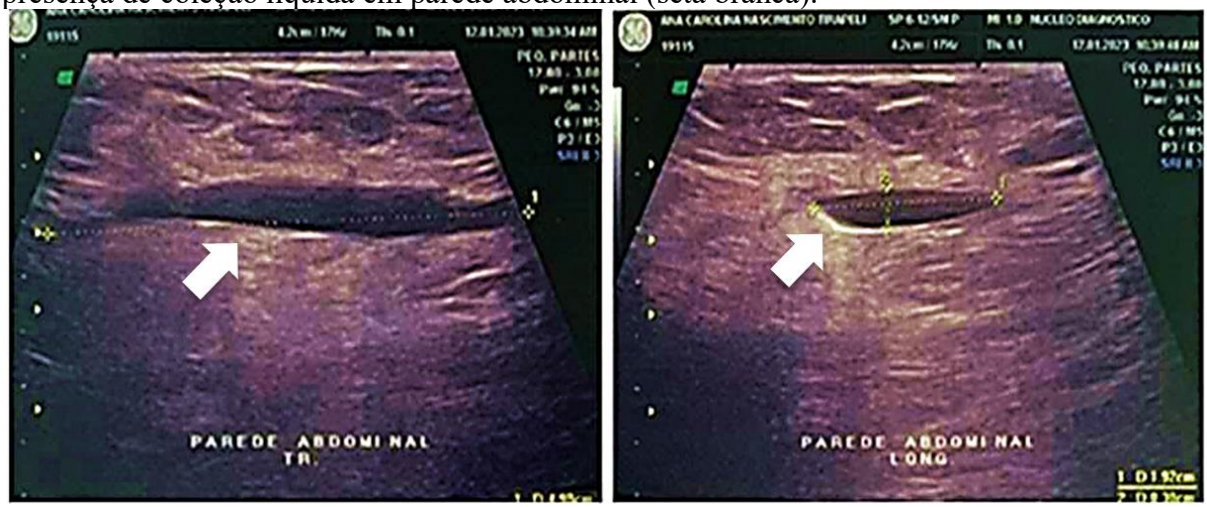

Fonte: Núcleo de Diagnóstico Especializado, São João Del Rei-MG.

Com a persistência do quadro clínico, seguiu para a cidade de Uberaba – MG, local de ocorrência do último parto cesáreo. Procurou um médico cirurgião de confiança para tentar elucidar possíveis causas. O médico por sua vez, na tentativa de compreender melhor a caso, solicitou exames como o hemograma, dosagem de proteína C reativa (PCR) e uma Tomografia Computadorizada (TC) de abdome total, quatro dias após a realização da UPT (16/01/2023). O resultado do hemograma evidenciou anemia microcítica e leucocitose moderada e a dosagem do PCR estava em 214,4mg/dL. O resultado da TC realizada sem contraste evidenciou uma imagem sugestiva de coleção líquida na parede anterior do abdome, medindo aproximadamente 6,3 x 10,0 x 3,0 cm, envolvendo o músculo reto abdominal (**Figura 2**).

Figura 2: Imagens referentes à Tomografia Computadorizada - TC sem contraste evidenciando área com coleção líquida em região anterior abdominal.



Fonte: Clínica Med Imagem, Uberaba-MG.

Com a ausência de melhora da dor abdominal, associada às hipóteses e os resultados dos exames de imagem, a paciente foi então encaminhada, por questões éticas, à sua médica ginecologista, responsável pelo seu último parto cesáreo e logo submetida a um procedimento cirúrgico para exploração da coleção e drenagem, no dia 17/01/2023, cinquenta e nove dias após o parto cesáreo. No momento da exploração das membranas abdominais, confirmou-se a presença de coleção líquida restrita com aspecto purulento, entre aponeurose e o músculo reto abdominal. Foi realizada a drenagem da coleção durante o procedimento e limpeza local. Ademais, após o procedimento iniciou-se antibioticoterapia com Ceftriaxone e Clindamicina endovenosa por dez dias. A paciente recebeu alta hospitalar após dois dias de recuperação, evoluindo com melhora do estado geral e ausência de algia abdominal.

DISCUSSÃO

Mediante o relato supracitado, evidenciou-se um abscesso de parede abdominal. Por se tratar de um abscesso extracavitário, localizado entre a aponeurose e o músculo reto abdominal, é provável que o início da infecção tenha ocorrido durante a cesárea ou por contaminação da ferida operatória, visto que o parto cesáreo se trata de um procedimento aberto que requer uma série de cuidados no pré e pós-operatório.

Analisando-se os exames laboratoriais da paciente em três etapas: pré-operatório, durante os sintomas e após a resolução do quadro, observa-se um aumento das proteínas inflamatórias.

Tabela 1: Resultados de exames laboratoriais antes e após o procedimento cirúrgico.

	Resultados pós-operatório	**Resultados anteriores**				
EXAME	**PÓS-PROCEDIMENTO 26/01/2023**	**SINTOMAS 16/01/2023**	**PRÉ-PARTO 14/10/2022**	**TERCEIRO TRIMESTRE 06/09/2022**	**SEGUNDO TRIMESTRE 23/07/2022**	**PRIMEIRO TRIMESTRE 09/05/2022**
HEMOGLOBINA	10,5g/dL	9,9g/dL	11,5g/dL	11,6g/dL	10,8g/dL	12,2g/dL
HEMATOCRITO	32,2%	29,9%	32,0%	32,4%	31,4%	35,3%
LEUCOCITOS	9.820mm^3	13.630mm^3	12.760mm^3	11.850mm^3	10.790mm^3	5.080mm^3
BASTONETES	0	545	255	2	1	2
SEGMENTADOS	5.401	8451	8549	8.176	6.581	3.454
PLAQUETAS	646mil	511mil	279mil	251mil	264mil	304mil
GLICOSE	--	78mg/dL	--	--	--	81mg/dL
CREATININA	--	0,89mg/dL	--	--	--	--
FERRITINA	163ng/mL	313ng/mL		15ng/mL	--	--
PCR	--	214,4mg/dL	--	--	--	--
TSH	--	--	--	2,2mU/L	--	1,31mU/L
T4 LIVRE	--	--	--	0,78ng/dL	--	1,16ng/dL
VITAMINA D	--	--	--	25,90ng/mL	25,10ng/mL	--

Fonte: Laboratório Sabin, Uberaba-MG

É válido destacar que, embora durante o pré-natal tenha sido realizado o acompanhamento da gestante e a suplementação com polivitamínico (Regenesis®), essa suplementação não justificaria o aumento agudo de ferritina que é visto durante o período sintomático da paciente. Entretanto, um processo infeccioso e inflamatório, ocasionalmente, promove o aumento da síntese hepática proteica, em detrimento à uma resposta inflamatória, corroborando com os achados laboratoriais durante os sintomas, pela elevação significativa da PCR (214,4mg/dL), acompanhada de leucocitose (13.630mm^3) pelo leucograma, com elevação significativa de neutrófilos segmentados durante esse período. Predomínio este, sugerindo infecção bacteriana como a principal causa do processo inflamatório, uma vez que o aumento nos segmentados em infecções se dá, principalmente, em resposta a esses patógenos.

Devido a tais fatores laboratoriais juntamente com o quadro clínico da paciente, após a drenagem, foi realizada a cultura da amostra colhida para a identificação do patógeno, porém, esta se mostrou negativa.

Entretanto, é válido destacar que, tal resultado isoladamente não descartaria a hipótese de colonização bacteriana, uma vez que, a paciente foi tratada previamente, com Cloridrato de Ciprofloxacino 500mg, durante sete dias, e é notório que o tratamento com antibióticos

previamente a coleta e realização de cultura pode mascarar infecções bacterianas existentes ou pré-existentes (HARRIS A. *et al.,* 2017).

Nesse sentido, tendo em vista os dados relatados, juntamente com a condição clínica e laboratorial da paciente e descrições na literatura, a principal hipótese etiológica, se dá pela colonização bacteriana em sítio cirúrgico justificando o atual relato, ainda que a cultura tenha se mostrado negativa.

Portanto, se faz necessário atribuir os possíveis fatores causais e temporais relacionados ao presente caso clínico que venham a convergir para tal hipótese, uma vez que, embora seja baixo, o parto cesáreo possui risco de contaminações e de infecções bacterianas no sítio cirúrgico, tendo sido possivelmente o fator predisponente para tal complicação pós-operatória. Complicação essa que não foi completamente resolvida com a conduta inicial e conservadora pelo uso de antibióticos, tendo sido necessária subsequente abordagem cirúrgica para drenagem da coleção, juntamente com antibioticoterapia de amplo espectro. Somente após tal conduta, os sintomas álgicos locais e os sinais de inflamação sistêmica da paciente cessaram.

CONSIDERAÇÕES FINAIS

Após a análise detalhada dos dados, pode-se compreender a possível causa e a natureza do líquido evidenciado pelos exames de imagem acerca da coleção descrita nos mesmos. Nesse sentido, provas inflamatórias como PCR e a leucocitose falam a favor de um processo infeccioso, e a predominância de células polimorfonucleares, enfatizam uma possível infecção bacteriana, a qual foi mascarada na cultura pelo uso de antibiótico, o qual não resolveu a infecção devido a sua extensão e, em consequência, fez-se necessário o procedimento cirúrgico para drenagem do abcesso e posterior antibioticoterapia, mesmo com cultura negativa, uma vez que, a coleta de culturas após antibioticoterapia favorece resultados falso negativos.

É imprescindível o reconhecimento desse quadro na prática clínica e seu diagnóstico diferencial com outras condições abdominais agudas e secundárias à cesariana, a fim de evitar desconforto por um período extenso e com maiores complicações. O tratamento conservador realizado no primeiro momento foi necessário para o descarte de possíveis acometimentos secundários, sendo os procedimentos cirúrgicos reservados para quadros sem evolução/melhora ou de alteração hemodinâmica significativa.

REFERÊNCIAS

BALLARD, D. H. et al. Imaging of Abdominal Wall Masses, Masslike Lesions, and Diffuse Processes. **RadioGraphics**, v. 40, n. 3, p. 684–706, 2020.

Brasil, Ministério da Saúde. Banco de dados do Sistema Único de Saúde-DATASUS. Disponível em **http://www.datasus.gov.br.** Acesso em 02/04/2023, às 17:52.

COUTO, R.C.; PEDROSA, T.M.G.; NOGUEIRA, J.M. **Infecção hospitalar e outras complicações não infecciosas da doença: epidemiologia, controle e tratamento**. 3 ed. Rio de Janeiro: Medsi; p. 535-553, 2003.

DAMIANI, G. R. et al. Management of abdominal wall recurrent subfascial seroma after pelvic surgery. **Acta Bio-Medica: Atenei Parmensis**, v. 91, n. 4, p. e2020092, 2020.

ERIKSEN, H.-M. et al. Infeksjoner etter keisersnitt. **Tidsskrift for Den norske legeforening**, v. 129, n. 7, p. 618–622, 2009.

FARRET, T. C. F. et al. Risk factors for surgical site infection following cesarean section in a Brazilian Women's Hospital: a case–control study. **The Brazilian Journal of Infectious Diseases**, v. 19, n. 2, p. 113–117, 2015.

FRIAS CHANG, N. V. et al. Infección del sitio quirúrgico poscesárea. **MEDISAN**, v. 20, n. 5, p. 596–603, 2016.

GONZALO-CARBALLES, M. et al. A Pictorial Review of Postpartum Complications. **RadioGraphics**, v. 40, n. 7, p. 2117–2141, 2020.

HARRIS, A. M. et al. Influence of Antibiotics on the Detection of Bacteria by Culture-Based and Culture-Independent Diagnostic Tests in Patients Hospitalized With Community-Acquired Pneumonia. **Open Forum Infectious Diseases**, v. 4, n. 1, 2017.

KOSHIBA, H. et al. Hematoma and abscess formation caused by Mycoplasma hominis following cesarean section. **International Journal of Women's Health**, p. 15, 2011.

LEONARDO FERNANDES VALENTIM; DE, G.; RENATO. Hematoma espontâneo do músculo reto abdominal. **Revista do Colégio Brasileiro de Cirurgiões**, v. 32, n. 3, p. 165–166, 2005.

MASCARELLO, K. C.; HORTA, B. L.; SILVEIRA, M. F. Maternal complications and cesarean section without indication: systematic review and meta-analysis. **Revista de Saúde Pública**, v. 51, p. 105, 2017.

MEDEIROS, G. O.; SOUZA, L. M. Proposta de criação de protocolo de enfermagem para o cuidado de pacientes com abscesso de parede pós-cesária. **Comun. ciênc. saúde**, p. 9–20, 2010.

MERIEM BOUKRID; DUBUISSON, J. Conservative Management of a Scar Abscess formed in a Cesarean-induced Isthmocele. **Frontiers in Surgery**, v. 3, 2016.

MONTENEGRO, C.; REZENDE FILHO. Rezende. **Obstetrícia Fundamental**. 11ª ed. Rio de Janeiro: Guanabara Koogan, 2011.

SOUSA, Á. F. L. DE et al. Late postoperative complications in surgical patients: an integrative review. **Revista Brasileira de Enfermagem**, v. 73, n. 5, 2020.