Revista dos Seminários de Iniciação Cientifica
RESIC
Especial - Porto Seguro

Análise cronológica do Tensor do Vasto Intermédio: descoberta e evolução do novo ventre muscular do compartimento anterior da coxa

Lavinny Barbosa da Rocha Mendonça Bahia[1], Davi Seixas Dourado[1], Luan Leal Lemos[1], Paulo João Stein Paim[1], Hector Feitosa Kague[1], João Vitor Santos Nascimento[1], João Gabriel Silva e Souza[1], João Henrique dos Santos Alves[1], Sóstenes Silva de Oliveira[2]

1. *Medicina, Faculdade Atenas, Porto Seguro, BA, Brasil.*
2. *Docente e orientador do setor de pesquisa da Faculdade Atenas de Porto Seguro*

Autor correspondente: lavinnymendoncabahia@gmail.com

RESUMO

O modelo anatômico clássico descreve o quadríceps femoral a partir de quatro ventres: vasto lateral, vasto medial, vasto intermédio e reto femoral. Contudo, a caracterização formal do tensor do vasto intermédio (TVI) por Grob et al., em 2016, evidenciou uma complexidade estrutural ainda maior no compartimento anterior da coxa. Este trabalho objetiva analisar cronologicamente a descoberta e a evolução do TVI, abordando suas variações morfológicas, prevalência populacional e implicações clínicas. Para tanto, realizou-se uma revisão bibliográfica qualitativa nas bases Google Acadêmico, PubMed e SciELO (1989–2026), selecionando 37 estudos após aplicação dos critérios de elegibilidade. A trajetória histórica do TVI foi categorizada em quatro fases: relatórios preliminares de variações morfológicas (1989–2011), formalização anatômica (2016–2018), expansão conceitual e validação por imagem (2019–2022) e consolidação clínica e cirúrgica global (2023–2026). A literatura demonstra que o TVI preenche os critérios para ser considerado um músculo independente, apresentando aponeurose, origem e inserção próprias, além de um pedículo neurovascular exclusivo, derivado do nervo femoral e da artéria circunflexa femoral lateral. Embora sua prevalência varie de 34% a 100%, o TVI desempenha papel relevante na estabilização e no direcionamento das forças patelares. Conclui-se que a caracterização do TVI representa uma atualização anatômica fundamental, com impactos diretos na radiologia diagnóstica, no planejamento cirúrgico e na reabilitação funcional.

PALAVRAS-CHAVE: Tensor do vasto intermédio, quadríceps femoral, músculo extensor do joelho.

ABSTRACT

The classical anatomical model describes the quadriceps femoris as consisting of four heads: vastus lateralis, vastus medialis, vastus intermedius, and rectus femoris. However, the formal characterization of the tensor vastus intermedius (TVI) by Grob et al. in 2016 revealed even greater structural complexity in the anterior compartment of the thigh. This study aims to chronologically analyze the discovery and evolution of the TVI, addressing its morphological variations, population prevalence, and clinical implications. To this end, a qualitative literature review was conducted using Google Scholar, PubMed, and SciELO databases (1989–2026), selecting 37 studies after applying the eligibility criteria. The historical trajectory of the TVI was categorized into four phases: preliminary reports of morphological variations (1989–2011), anatomical formalization (2016–2018), conceptual expansion and imaging validation (2019–2022), and global clinical and surgical consolidation (2023–2026). The literature demonstrates that the TVI meets the criteria to be considered an independent muscle, presenting its own aponeurosis, origin, and insertion, as well

as an exclusive neurovascular pedicle derived from the femoral nerve and the lateral circumflex femoral artery. Although its prevalence varies from 34% to 100%, the TVI plays a relevant role in stabilizing and directing patellar forces. In conclusion, the characterization of the TVI represents a fundamental anatomical update, with direct impacts on diagnostic radiology, surgical planning, and functional rehabilitation.

KEYWORDS: Tensor vastus intermedius, quadriceps femoris, knee extensor muscle.

INTRODUÇÃO

A anatomia do sistema musculoesquelético humano tem sido objeto de estudo e fascínio ao longo de séculos. Desde a obra monumental *De Humani Corporis Fabrica Libri Septem* (1543), na qual Andreas Vesalius catalogou com precisão a estrutura do corpo humano, assumiu-se tradicionalmente que a anatomia macroscópica descritiva estaria amplamente consolidada. Universalmente, o quadríceps femoral é descrito como um complexo muscular composto por quatro ventres independentes, o reto femoral (RF), o vasto lateral (VL), o vasto intermédio (VI) e o vasto medial (VM), que convergem distalmente para se fundir no tendão do quadríceps e se fixar na base da patela. Contudo, o avanço das técnicas de dissecção detalhada, associado a métodos modernos de imagem e de microdissecção neurovascular, tem demonstrado que o arranjo arquitetônico do compartimento anterior da coxa apresenta maior complexidade e variabilidade morfológica do que o modelo clássico sugere [10,22].

Figura 1 - Linha cronológica do TVI

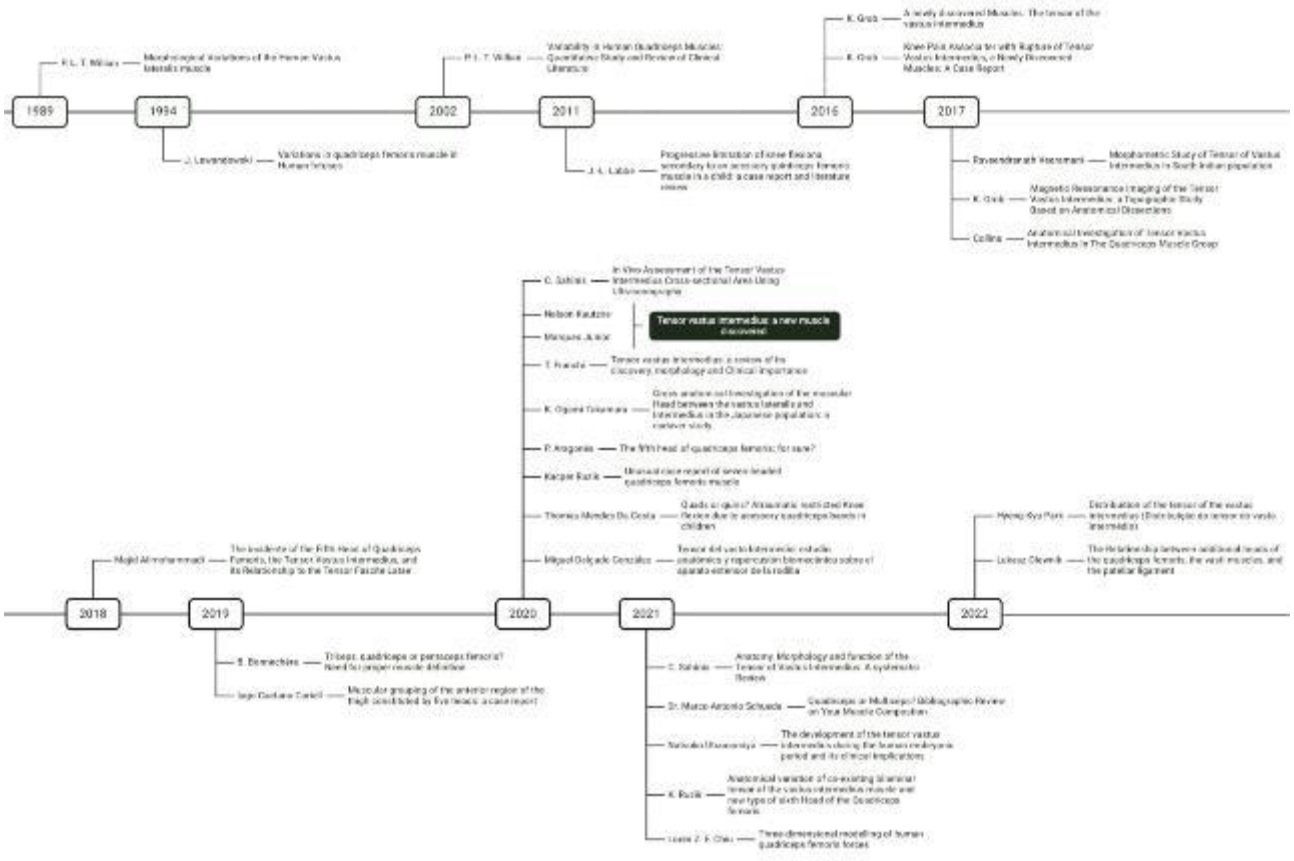

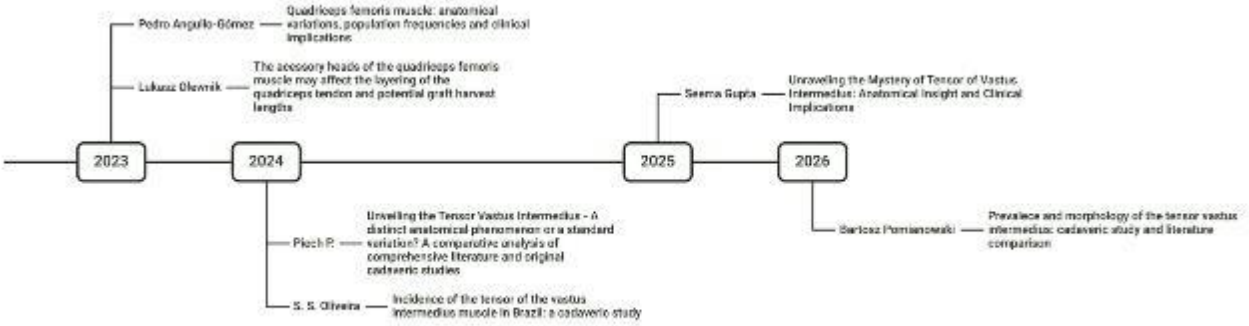

Fonte: autoria própria, 2026

Relatos anatômicos antigos e descrições do final do século XX, já faziam menção à presença de feixes fasciais ou ventres musculares adicionais situados profundamente no plano entre o vasto lateral e o vasto intermédio [36]. Por décadas, esses achados foram subestimados ou classificados como meras anomalias musculares, variações do vasto lateral ou fusões atípicas do compartimento extensor [25]. Esse longo período de invisibilidade anatômica ocorreu, em grande parte, devido à estreita proximidade física do TVI com o VL e o VI na região proximal da coxa, ao intrincado pedículo neurovascular que o recobre e à escassez de abordagens cirúrgicas rotineiras na sua região de origem. Além disso, em cortes transversais da coxa, sua ampla aponeurose era frequentemente confundida com um simples septo intermuscular ou camada fascial [10]. O reconhecimento histórico do T*ensor do vasto intermédio* (TVI) perpassou uma longa evolução cronológica.

Foi apenas em 2016 que Karl Grob e colaboradores padronizaram e formalizaram a identificação do TVI como um elemento muscular distinto no compartimento anterior da coxa [10]. Localizado no plano fascial entre o VL e o VI, o TVI apresenta sua origem no aspecto ântero inferior do trocanter maior do fêmur [10]. Distalmente, transiciona para uma aponeurose larga e achatada que adentra a camada intermediária do tendão do quadríceps, logo acima do tendão do VI, inserindo-se na margem superior medial da patela [10]. O status do TVI como um músculo independente é corroborado por sua neurovascularização própria, composta por ramos musculares da artéria circunflexa femoral lateral e inervação por ramos específicos da divisão posterior do nervo femoral [10].

A partir de sua caracterização formal por Grob et al. [10], a literatura passou a registrar divergências quanto aos seus padrões de prevalência, variando de 100% em determinados estudos cadavéricos e ultrassonográficos [10,29,34] até taxas inferiores, entre 34% e 82,7% em meta-análises e populações específicas [22, 25]. Para categorizar a variabilidade morfológica desse músculo, foram descritos diferentes tipos estruturais com base na fusão proximal e aponeurótica do TVI com os músculos adjacentes: o *Tipo Independente* (Tipo 1), o *Tipo VI* (Tipo 2), o *Tipo VL* (Tipo 3) e o *Tipo Comum* (Tipo 4), além de um subtipo denominado bicipital [10].

Figura 2. Tipos do TVI de acordo com a classificação de Grob et al. (2016).

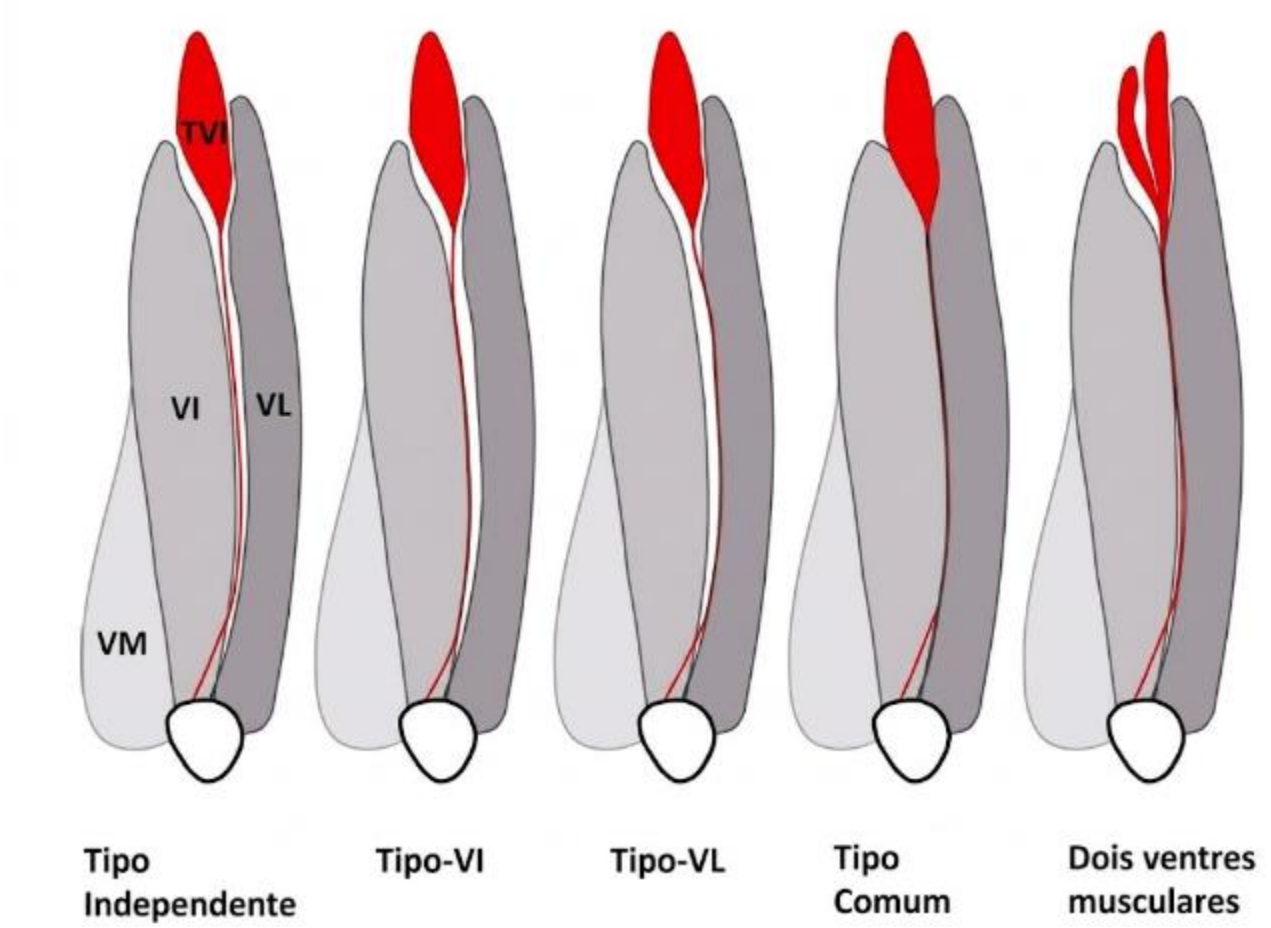

Legenda: Tipos morfológicos do músculo Tensor do Vasto Intermédio (TVI) e suas relações aponeuróticas. Tipo Independente, Tipo-VI, Tipo-VL, Tipo Comum e Tipo dois ventres musculares ou bicipital. Adaptado de Grob et al. (2016).

O aprofundamento na evolução e na morfologia do TVI assume importância vital na prática clínica, cirúrgica e radiológica. Biomecanicamente, por seu trajeto oblíquo de lateral para medial, o TVI exerce uma ação tensora sobre a aponeurose do VI, auxiliando na medialização de sua força, na extensão do joelho e no direcionamento das forças de estabilização patelar [10]. No plano cirúrgico, o reconhecimento de suas variações previne complicações na confecção de retalhos anterolaterais da coxa em cirurgias reconstrutivas e reduz o risco de lesões iatrogênicas neurovasculares [25].

Figura 3. Imagem do TVI



Fonte: autoria própria, 2025. Laboratório de anatomia da Faculdade Atenas, Porto Seguro

OBJETIVO

Este artigo tem como objetivo analisar a trajetória cronológica e a evolução científica do reconhecimento do músculo tensor do vasto intermédio (TVI) por meio de uma revisão integrativa da literatura. Busca-se caracterizar suas variações morfológicas, padrões de prevalência e propriedades anatômicas, além de discutir suas implicações biomecânicas, cirúrgicas e radiológicas no complexo extensor da coxa.

METODOLOGIA

O presente estudo trata-se de uma revisão bibliográfica de caráter descritivo, com abordagem qualitativa. Segundo Almeida [41], a pesquisa bibliográfica busca estabelecer relações entre conceitos, características e ideias, muitas vezes articulando dois ou mais temas distintos. De forma complementar, Cervo, Bervian e Silva [42] definem esse tipo de investigação como aquela que busca "explicar um problema a partir de referências teóricas publicadas em artigos, livros, dissertações e teses". A escolha pela abordagem qualitativa justifica-se pela necessidade de analisar cronologicamente a descoberta e a evolução do tensor do vasto intermédio, uma vez que esse tipo de abordagem não se preocupa com representatividade numérica, mas sim com o aprofundamento da compreensão acerca do novo ventre muscular identificado.

A busca pelos artigos incluídos nesta revisão foi orientada pela seguinte questão: na literatura científica internacional, quais são as novas descobertas acerca do músculo tensor do vasto intermédio, considerando que o grupo muscular extensor do joelho ainda é, majoritariamente, descrito como composto por apenas quatro ventres?

A pesquisa foi realizada nas bases de dados Google Acadêmico, PubMed e Scientific Electronic Library Online (SciELO), no período de 1989 a 2026. Os descritores utilizados, isolados e combinados entre si, foram: tensor do vasto intermédio, quadríceps femoral, quintríceps femoral, músculo extensor do joelho (e seus correspondentes em língua inglesa e castelhana, quando aplicável). Foram incluídos artigos publicados no período de 1989 a 2026, com lapso temporal de 37 anos, disponíveis na íntegra, em periódicos eletrônicos, redigidos em língua portuguesa, espanhola ou inglesa e que abordassem especificamente o tensor do vasto intermédio. Foram excluídos os estudos publicados fora do período estabelecido, textos incompletos ou disponíveis apenas em resumo, e pesquisas realizadas exclusivamente em modelos animais.

Inicialmente foram identificados 15.822 artigos a partir dos descritores mencionados. Após a aplicação dos critérios de inclusão e exclusão, foram selecionados 37 artigos que atenderam aos objetivos deste estudo e que evidenciam achados relevantes sobre a identificação e a caracterização do novo ventre muscular. A análise das informações foi conduzida por meio de leitura exploratória e seletiva do material selecionado, seguida de leitura analítica e interpretativa, em uma abordagem qualitativa, permitindo a construção de uma linha cronológica das descobertas relacionadas ao tensor do vasto intermédio.

RESULTADOS

A história da caracterização do TVI exemplifica a natureza dinâmica e evolutiva da anatomia macroscópica humana, demonstrando que mesmo estruturas descritas há séculos no complexo extensor do joelho continuam sendo refinadas. A trajetória temporal das investigações sobre o TVI

divide-se em quatro fases marcantes: os relatórios preliminares de variações morfológicas (1989–2011), o formalismo anatômico e caracterização da nova estrutura (2016–2018), a expansão conceitual sobre a arquitetura do quadríceps e validação por imagem (*in vivo*) (2019–2022), e a consolidação clínica, cirúrgica e global do conhecimento (2023–2026).

Nas fases iniciais de observação (1989–2011), variações na musculatura anterior da coxa eram frequentemente interpretadas como anomalias raras, fáscias acessórias ou feixes atípicos dos músculos vasto lateral e vasto intermédio. Em 1989, P. L. T. Willian iniciou essa documentação sistemática ao identificar arranjos atípicos e divisões em feixes nas fibras do vasto lateral que desafiavam a descrição clássica [37]. Em 1994, J. Lewandowski demonstrou que tais variações na organização do quadríceps já estavam presentes na fase fetal e não representavam meras adaptações funcionais ou hipertrofias pós-natais [17]. Em 2002, P. L. T. Willian retomou o tema no estudo, onde ofereceu uma análise quantitativa detalhada sobre a frequência com que esses feixes musculares atípicos apareciam na população, além de revisar a literatura clínica para alertar sobre como tais variações poderiam induzir a erros de diagnóstico ou complicações em procedimentos cirúrgicos na coxa [38]. Fechando essa etapa inicial de relatos isolados, J.-L. Labbé e colaboradores (2011) registraram o impacto funcional direto de um feixe muscular adicional que atuava como um quinto ventre, gerando restrição mecânica progressiva da flexão do joelho em um paciente pediátrico [16].

A virada paradigmática que transformou esses relatos esparsos em uma entidade anatômica definida ocorreu entre 2016 e 2018. Em 2016, K. Grob formalizou a identificação anatômica do TVI como um músculo distinto, dotado de aponeurose, vascularização e inervação próprias, localizado entre o vasto lateral e o vasto intermédio [10]. No mesmo ano, K. Grob relatou a relevância patológica dessa estrutura, documentando a primeira associação direta entre a lesão miotendínea do TVI e dor crônica no joelho, preenchendo uma lacuna no diagnóstico ortopédico [11]. Em 2017, Grob aprofundou o mapeamento definindo os parâmetros de imagem por ressonância magnética necessários para diferenciar o TVI das estruturas adjacentes *in vivo* com base em dissecções de cadáveres [13]. Paralelamente, em 2017, Raveendranath Veeramani e Dhivyalakshmi Gnanasekaran trouxeram a primeira análise epidemiológica e antropométrica ao quantificar o comprimento, a largura e a prevalência do TVI na população do sul da Índia, confirmando que o músculo não era exclusivo de etnias ocidentais [34]. No mesmo ano, Collins detalhou a inserção do tendão do TVI na borda medial da patela e sua fusão com o tendão do quadríceps, enriquecendo o entendimento do aparelho extensor [8]. Encerrando o ano de 2017, Carlos Sarassa demonstrou que a degeneração fibrosa da quinta cabeça do quadríceps atuava como uma corda restritiva, limitando a mobilidade articular do joelho em crianças e exigindo ressecção cirúrgica [31]. Em 2018, Majid Alimohammadi contribuiu estabelecendo as conexões fasciais e funcionais entre o TVI e o tensor da fáscia lata, destacando sua atuação combinada na estabilização anterolateral da coxa e do rastreamento patelar [1].

A fase de expansão conceitual, modelagem biomecânica e validação por imagem (*in vivo*) consolidou-se entre 2019 e 2022. Em 2019, B. Bonnechère incitou um debate epistemológico sobre a necessidade de atualizar a nomenclatura anatômica internacional diante da constatação de que o quadríceps frequentemente possui cinco ou mais cabeças funcionais [5]. O ano de 2020 registrou uma intensa produção acadêmica, Iago Caetano Cariell et al. relataram uma dissecção detalhada

do complexo extensor do joelho arranjado em cinco ventres musculares distintos [6]. C. Sahinis realizou a primeira quantificação ultrassonográfica, validando o uso da ultrassonografia à beira do leito para medir a área de secção transversal do TVI em pacientes vivos [29], abrindo caminho para o acompanhamento de atrofias e lesões desportivas; Nelson Kautzner Marques

Junior sistematizou as propriedades anatômicas e histológicas do TVI para o ensino em ciências do esporte e saúde [15]; T. Franchi organizou uma síntese abrangente sobre o histórico de descoberta, variações morfológicas e implicações clínicas para ortopedistas e fisioterapeutas [9]. K. Ogami-Takamura apresentou um estudo cadavérico evidenciando uma altíssima prevalência do TVI na população japonesa e mapeando suas conexões tendíneas locais [20]. Aragonés instigou a comunidade científica analisando criticamente os critérios para classificar uma estrutura como ventre muscular independente ou mera variação fascial secundária [4]; Kacper Ruzik documentou a complexidade anatômica do TVI descrevendo variações extremas com até sete componentes ventrais [27]; Thomas Mendes Da Costa relatou casos de restrição atraumática de flexão articular em pacientes pediátricos provocados por bandas contraturadas do TVI que não haviam sido diagnosticadas [18]; e Miguel Delgado González calculou os vetores de força e a influência biomecânica do TVI sobre o rastreamento patelar na fossa troclear [19].

Em 2021 e 2022, o aprofundamento das pesquisas refinou a embriologia e as análises tridimensionais. Em 2021, C. Sahinis sintetizou os padrões de variação morfológica e os tipos de inserção aponeurótica descritos globalmente [30]; Dr. Marco Antonio Schueda propôs a adoção do termo "multíceps" para refletir a complexidade do aparelho extensor [3]; Natsuko Utsunomiya trouxe contribuições cruciais ao demonstrar, por meio de cortes histológicos embrionários, que o TVI se origina de um primórdio (blastema) independente durante a miogênese, justificando ontogeneticamente sua classificação como um músculo próprio [33]. K. Ruzik aprofundou a complexidade estrutural ao identificar a presença de arquiteturas bilaminares do TVI coexistindo com uma sexta cabeça muscular distinta [28]. E, Loren Z. F. Chiu desenvolveu uma modelagem computacional integrando a linha de ação do TVI nas simulações de distribuição exata de carga no joelho durante o salto e a corrida [7]. Em 2022, Hyeng-Kyu Park mapeou a variação no trajeto do TVI e a distribuição de seus ramos vasculares e nervosos [24], enquanto Łukasz Olewnik deu início a uma série de investigações de alta precisão estabelecendo como as conexões do TVI influenciam a tensão transmitida ao longo do tendão do quadríceps até o ligamento patelar [21].

A etapa recente (2023–2026) caracteriza-se pela consolidação clínica, repercussões cirúrgicas de alta complexidade e mapeamentos epidemiológicos globais. Em 2023, Pedro Angullo-Gómez analisou os dados populacionais, correlacionando a frequência de variações do TVI com a predisposição a patologias femoropatelares [2]. No mesmo ano, Łukasz Olewnik demonstrou que a aponeurose do TVI se entrelaça nas camadas profundas do tendão do quadríceps. Esse achado revelou aos cirurgiões que a presença do TVI pode alterar a espessura, a laminação e o comprimento útil de enxertos autólogos retirados para cirurgias de reconstrução do ligamento cruzado anterior (LCA) e posterior (LCP) [22]. Em 2024, Piech P. et al. concluíram por meio de amostragem cadavérica que o TVI é um componente anatômico constante e padrão, e não uma variação rara [25]; S. S. Oliveira investigou a frequência do TVI em espécimes cadavéricos brasileiros e concluiu que o TVI deve ser visto como uma variação anatômica regional e étnica, alertando para a variabilidade do aparelho extensor na prática clínica e cirúrgica [23]. Em 2025, Seema Gupta aprofundou as correlações médico-cirúrgicas mapeando as zonas de risco vascular e nervoso associadas ao TVI [32]. Finalmente, em 2026, Bartosz Pomianowski sintetizou dados metanalíticos de prevalência global [26].

Tabela 1 - Análise cronológica do TVI.

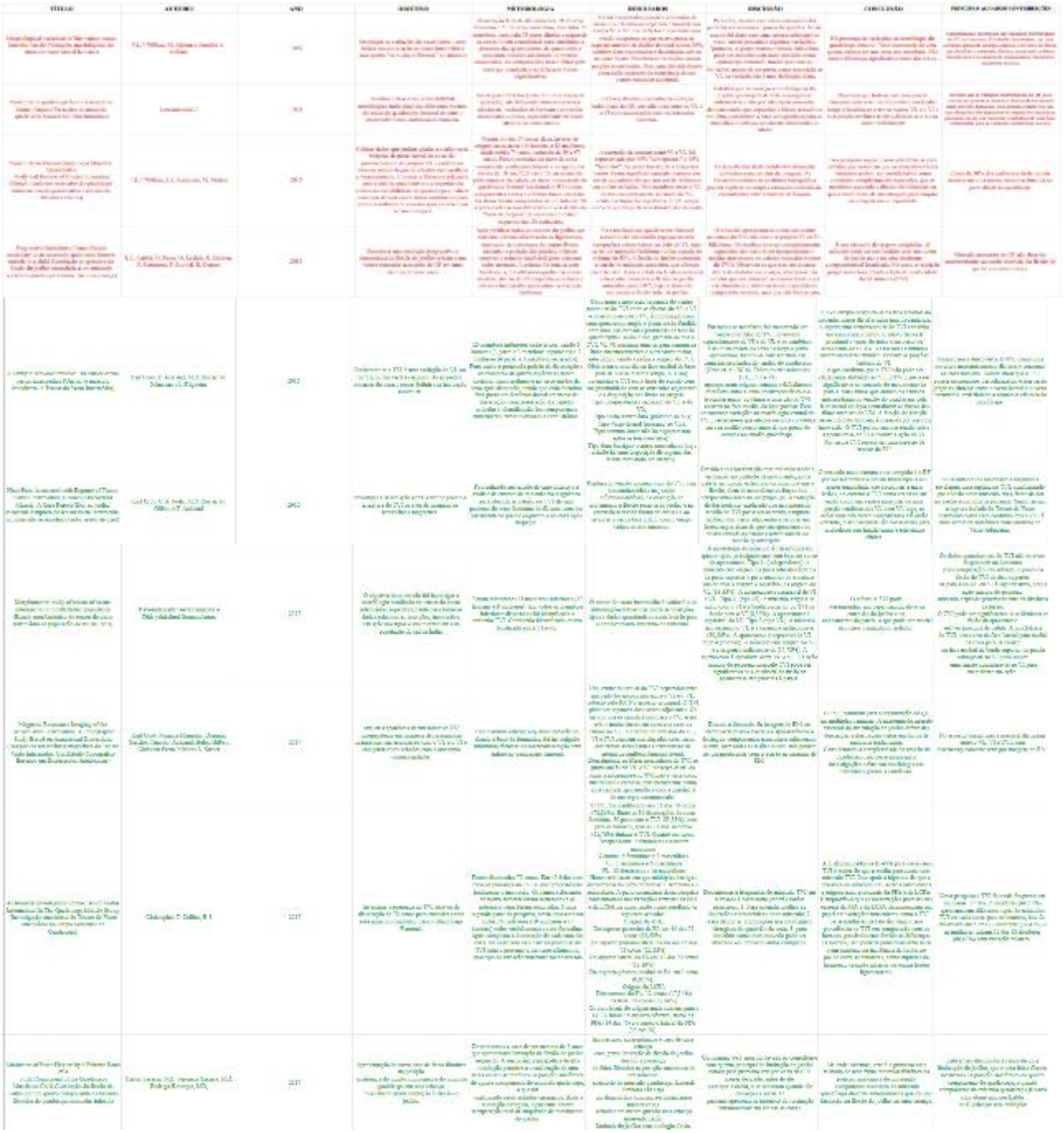

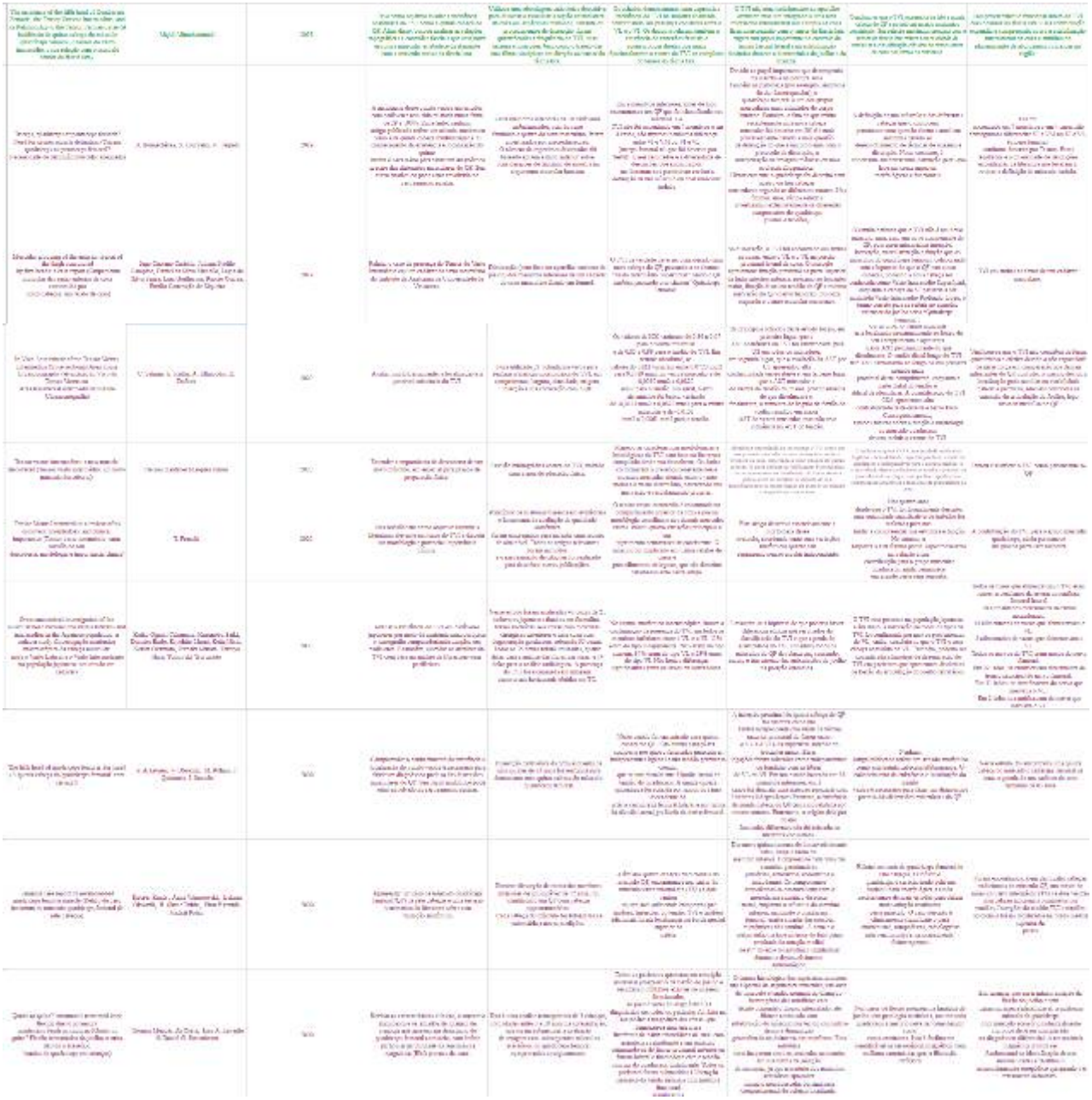



Legenda: Rosa: fase inicial. Verde: formalismo anatômico. Roxo: expansão conceitual. Laranja: consolidação clínica e cirúrgica.

DISCUSSÃO

Aproximadamente por cinco séculos, a literatura guiou-se pelo modelo clássico consagrado desde De Humani Corporis Fabrica Libri Septem [35] e ratificado pelos manuais de referência de Gray em 1858 [39] e Testut em 1889 [40] , que descreviam o quadríceps femoral como uma estrutura de 4 ventres musculares. no entanto, Grob et al. [10] prova que o TVI preenche os critérios anatômicos e biológicos fundamentais para ser classificada como um músculo próprio, apresentando um ventre muscular com trajeto específico, uma aponeurose própria e, sobretudo, um pedículo neurovascular dedicado, composto por inervação própria oriunda do nervo femoral e irrigação exclusiva por ramos da artéria circunflexa femoral lateral.

Figura 4. Imagem do TVI



Fonte: autoria própria, 2025. Laboratório de anatomia da Faculdade Atenas, Porto Seguro

A consolidação do tensor do vasto intermédio (TVI) modifica a compreensão da anatomia macroscópica humana acerca do QF e se feita a análise crítica de toda trajetória histórica do TVI revela que este ventre muscular não se trata de uma descoberta completamente contemporânea, visto que, em relatos precursores, como os de Willan et al. [37], já haviam documentado a presença de feixes musculares e planos aponeuróticos atípicos no espaço profundo entre o vasto lateral (VL) e o vasto intermédio (VI). A invisibilidade anatômica do TVI por décadas e sua recorrente classificação como fusão atípica ou variação do VL [25], pode ser explicada por fatores técnicos e topográficos claros sua localização profunda, sua estreita aderência fascial aos vastos adjacentes e o fato de sua aponeurose ser facilmente confundida em lâminas de corte transversal com um septo intermuscular inerte [10]. Ao demonstrarem a presença constante de uma vascularização própria oriunda de ramos da artéria circunflexa femoral lateral e de um padrão de inervação exclusivo vindo da divisão posterior do nervo femoral, os autores forneceram a base biológica

definitiva para confirmar o TVI como um componente extensor independente, tornando-se uma quinta cabeça do grupo muscular anterior da coxa, e não apenas uma banda fibrosa de tração.

Atualmente, a literatura revela divergências marcantes quanto aos índices de prevalência populacional do TVI, enquanto investigações originais e estudos anatômicos em populações específicas [34,29] descrevem a presença do TVI em 100% das amostras analisadas por microdissecção ou ultrassonografia de alta resolução, meta-análises e levantamentos cadavéricos mais amplos apontam para uma variabilidade expressiva, oscilando entre 34% e 82,7% [22,25]. Essas disparidades decorrem prioritariamente de variações metodológicas e amostrais, de modo que, exames in vivo ou dissecções anatômicas de rotina sem o emprego de técnicas de microdissecção possam ocultar os casos de recorrência do TVI.

Sob a perspectiva biomecânica, o reconhecimento do TVI altera substancialmente a compreensão do complexo extensor do joelho, sua contribuição funcional parece influenciar a distribuição de tensão no mecanismo extensor do joelho. Estudos biomecânicos sugerem que o TVI ajuda a modular os vetores de força que atuam sobre a patela, favorecendo o alinhamento adequado e minimizando a sobrecarga na articulação femoropatelar [13].

A aplicação prática dessa nova arquitetura muscular estende-se de forma direta à cirurgia, já que a falha em reconhecer o TVI pode levar a complicações intraoperatórias. Podendo acarretar em danos inadvertidos às fibras musculares e sangramento excessivo, particularmente durante procedimentos como a fixação de fraturas femorais ou a exposição da face anterior da coxa [9,10]. Portanto, o conhecimento detalhado das variações de origem e do trajeto neurovascular do TVI é crucial na confecção do retalho anterolateral da coxa (ALT flap), amplamente utilizado na cirurgia reconstrutiva [25]. Radiologicamente, o desconhecimento da existência do TVI pode resultar na interpretação equivocada de exames de ressonância magnética, já que há relatos de casos em que o TVI foi confundido com massas de partes moles anômalas, como neoplasias ou pseudotumores, levando à realização de procedimentos diagnósticos desnecessários [3]. Por fim, na fisioterapia, embora o isolamento cinesiológico completo do TVI seja improvável devido ao seu compartilhamento de inervação e sinergia com o quadríceps, a compreensão de sua função tensora impõe a necessidade de reavaliar os protocolos de fortalecimento do aparelho extensor em pacientes com instabilidade patelofemoral [25].

CONCLUSÃO

Conclui-se que o tensor do vasto intermédio representa uma importante atualização da anatomia do quadríceps femoral, ampliando a compreensão sobre a organização e a variabilidade desse grupo muscular. Apesar das divergências quanto à sua prevalência, as evidências demonstram que o TVI possui relevância anatômica, biomecânica e clínica, com implicações para o diagnóstico por imagem, o planejamento cirúrgico e a reabilitação [12,13,25]. Dessa forma, espera-se que futuras pesquisas contribuam para consolidar seu reconhecimento e ampliar sua aplicação na prática clínica e no ensino da anatomia.

REFERÊNCIAS

1. Alimohammadi, M. (2017), A incidência da quinta cabeça do quadríceps femoral, o tensor vanstus intermedius, e sua relação com o tensor da fáscia lata. The FASEB Journal, 31: 901.4-901.4.
2. ANGULLO-GÓMEZ, Pedro et al. *Quadriceps femoris muscle: anatomical variations, population frequencies and clinical implications*. 2023.
3. ANTONIO, Marco Antonio Schueda Dr Marco et al. *Quadriceps or Multiceps? Bibliographic Review on Your Muscle Composition*. London Journal of Medical and Health Research, v. 23, n. 14, p. 9-17, 2023.
4. Aragonés P, Olewnik Ł, Polguj M, Quinones S, Sanudo J. The fifth head of quadriceps femoris: for sure? Surg Radiol Anat. 2021 Jan;43(1):33-36.
5. BONNECHÈRE, B.; LOURYAN, S.; FEIPEL, V. Triceps, quadriceps or pentaceps femoris? Need for proper muscle definition. *Morphologie*, v. 104, n. 345, p. 77-84, 2020.
6. CARIELLO, Iago Caetano et al. Grupamento muscular da região anterior da coxa constituído por cinco cabeças: um relato de caso. *Revista de Saúde*, v. 10, n. 2, p. 61-65, 2019.
7. CHIU, Loren ZF; DAEHLIN, Torstein E. Three-dimensional modelling of human quadriceps femoris forces. *Journal of Biomechanics*, v. 120, p. 110347, 2021.
8. COLLINS, Christopher T. *Anatomical investigation of the tensor vastus intermedius in the quadriceps muscle group*. 2017.
9. FRANCHI, T. Tensor vastus intermedius: a review of its discovery, morphology and clinical importance. *Folia Morphologica*, v. 80, n. 4, p. 792-798, 2021.
10. GROB, Karl et al. A newly discovered muscle: The tensor of the vastus intermedius. *Clinical Anatomy*, v. 29, n. 2, p. 256-263, 2016.
11. GROB, Karl et al. Knee pain associated with rupture of tensor vastus intermedius. *J Clin Case Rep*, v. 6, n. 7, p. 828, 2016.
12. GROB, Karl et al. New insight in the architecture of the quadriceps tendon. *Journal of Experimental Orthopaedics*, v. 3, n. 1, p. 32, 2016.
13. GROB, Karl et al. Magnetic resonance imaging of the tensor vastus intermedius. *Clinical Anatomy*, v. 30, n. 8, p. 1096-1102, 2017.

14. GROB, Karl et al. The interaction between the vastus medialis and vastus intermedius. *Knee Surgery, Sports Traumatology, Arthroscopy*, v. 26, n. 3, p. 727-738, 2018.
15. JUNIOR, N. K. M. Tensor vastus intermedius: A new muscle discovered. *MOJAP*, v. 7, p. 66-68, 2020.
16. LABBÉ, J.-L. et al. Progressive limitation of knee flexion... *The Journal of Bone & Joint Surgery*, v. 93, n. 11, p. 1568-1570, 2011.
17. LEWANDOWSKI, J. Variations in quadriceps femoris muscle in human fetuses. *Folia Morphologica*, v. 53, n. 2, p. 117-125, 1994.
18. MENDES DA COSTA, Thomas; LEVEILLE, Lise A.; ROSENBAUM, Daniel G. Quads or quins? *Pediatric Radiology*, v. 51, n. 3, p. 435-440, 2021.
19. Miguel D. Tensor del vasto intermedio: estudio anatómico y repercusión biomecánica sobre el aparato extensor de la rodilla. Facultad de salamanca. 2020
20. OGAMI-TAKAMURA, Keiko et al. Gross anatomical investigation... *Anatomical Science International*, v. 96, n. 2, p. 231-238, 2021.
21. OLEWNIK, Łukasz et al. The relationship between additional heads... *BioMed Research International*, 2022.
22. OLEWNIK, Łukasz et al. The accessory heads... *Knee Surgery*, v. 31, n. 12, p. 5755-5764, 2023.
23. OLIVEIRA, S. S. et al. Incidence of the tensor of the vastus intermedius. *Morphologie*, v. 108, n. 360, 2024.
24. PARK, Hyeng-Kyu et al. Distribution of the tensor of the vastus intermedius. *Clinical Anatomy*, v. 36, n. 4, p. 607-611, 2023.
25. PIECH, Piotr et al. Unveiling the Tensor Vastus Intermedius. *Annals of Agricultural and Environmental Medicine*, v. 31, n. 3, 2024.
26. Pomianowski B, Smółka L, Blady K, Wysoczański J, Zaborowski G, Karaś R, Lepich T, Bajor G. Prevalence and morphology of the tensor vastus intermedius: cadaveric study and literature comparison. Folia Morphol (Warsz). 2025 Sep 2. doi: 10.5603/fm.108137. Epub ahead of print. PMID: 40891922.
27. RUZIK, Kacper et al. Unusual case report of seven-headed quadriceps femoris muscle. *Surgical and Radiologic Anatomy*, v. 42, n. 10, p. 1225-1229, 2020.
28. RUZIK, K. et al. Anatomical variation... *Folia Morphologica*, v. 81, n. 4, p. 1082-1086, 2022.
29. SAHINIS, C. et al. In Vivo Assessment... *MLTJ*, v. 10, n. 3, 2020.
30. SAHINIS, Chrysostomos; KELLIS, Eleftherios. Anatomy, morphology and function... *Journal of Functional Morphology*, v. 6, n. 3, p. 77, 2021.
31. SARASSA, Carlos et al. Limitation of knee flexion... *JBJS Case Connector*, v. 7, n. 4, p. e87, 2017.
32. Soni, A., Gupta, S., Vohra, H., & Kumar, A. (2025). Desvendando o mistério do tensor do vasto intermédio: visão anatômica e implicações clínicas. Journal of the Anatomical Society of India , 74 (3), 253–257. https://doi.org/10.4103/jasi.jasi_112_24
33. UTSUNOMIYA, Natsuko et al. The development of the tensor vastus intermedius. *Journal of Anatomy*, v. 239, n. 3, p. 583-588, 2021.
34. VEERAMANI, Raveendranath; GNANASEKARAN, Dhivyalakshmi. Morphometric study... *Anatomy & Cell Biology*, v. 50, n. 1, p. 7, 2017.
35. VESALIUS, Andreas. De humani corporis fabrica libri septem. Basileae: Johannes Oporinus, 1543.

36. WALIGORA, Andrew C.; JOHANSON, Norman A.; HIRSCH, Bruce Elliot. Clinical anatomy... *Clinical Orthopaedics*, v. 467, n. 12, p. 3297-3306, 2009.
37. WILLAN, P. L.; MAHON, M.; GOLLAND, Jennifer A. Morphological variations... *Journal of Anatomy*, v. 168, p. 235, 1990.
38. WILLAN, P. L. T.; RANSOME, J. A.; MAHON, M. Variability in human quadriceps muscles. *Clinical Anatomy*, v. 15, n. 2, p. 116-128, 2002.
39. GRAY, Henry. Anatomy, descriptive and surgical. London: John W. Parker and Son, 1858.
40. TESTUT, Léo. Traité d'anatomie humaine: anatomie descriptive, histologie, développement. Paris: Octave Doin, 1889.
41. ALMEIDA, Maria Margarida de. Metodologia da pesquisa científica. São Paulo: Atlas, 2011.
42. CERVO, Amado Luiz; BERVIAN, Pedro Alcino; SILVA, Roberto da. Metodologia científica. 6. ed. São Paulo: Pearson Prentice Hall, 2007.